

Musculus obliquus internus abdominis

Začátek:

- thorakolumbální fascie;
- crista iliaca;
- ligamentum inguinale.

Úpon:

- linea alba;
- tři poslední žebra;
- dolní okraj srůstá s aponeurosou musculus transversus abdominis a tvoří tak **falx inguinalis**.

Inervace:

- nervi intercostales (8.-11.);
- nervus subcostalis;
- nervus iliohypogastricus;
- nervus ilioinguinalis.

Funkce:

- ohýbá páteř;
- mění sklon pánve;
- účastní se na břišním lisu;
- rotuje páteř.

Útvary na musculus obliquus externus abdominis:

- aponeurosis musculi obliqui interni: šlacha, ve kterou sval dopředu přechází.

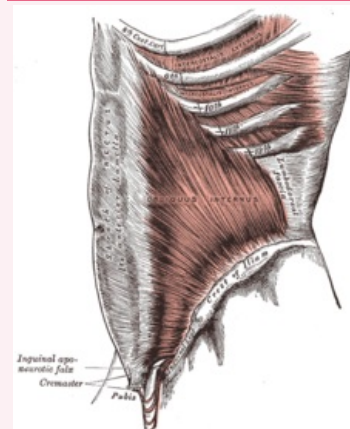
Odkazy

Použitá literatura

- ČIHÁK, Radomír. *Anatomie 1*. 2. vydání. Praha : Grada, 2001. 497 s. ISBN 80-7169-970-5.

musculus obliquus internus abdominis

vnitřní šikmý sval břišní



M. obliquus internus abdominis

TA A04.5.01.017 (<http://www.unifr.ch/ifaa/Public/EntityPage/TA98%20Tree/Entity%20TA98%20EN/04.5.01.017%20Entity%20TA98%20EN.htm>)

Funkce ohnutí páteře, změna sklonu pánve, břišní lis, rotace páteře

Inervace nervi intercostales (8.-11.), nervus subcostalis, nervus iliohypogastricus, nervus ilioinguinalis

Začátek thorakolumbální fascie, crista iliaca, ligamentum inguinale

Úpon linea alba, tři poslední žebra,
dolní okraj - srůstá s aponeurosou musculus transversus abdominis za vzniku *falx inguinalis*