

Pitting edema




Pitting edema (oedema) je typ otoku tkání charakterizovaný tím, že po užití tlaku (např. prstem) zůstává v tomto místě nějakou dobu **viditelná vkleslina** (důlek), která se postupně vyrovnává. Tento **těstovitý edém** vzniká při retenci tekutin **chudých na bílkoviny**.

S pitting edémem se můžeme setkat při jaterním selhání, pravostranném srdečním selhávání či jiných systémových či lokálních stavech. Často bývá **na bércích**, tzv. "**pitting test**" (vytlačení důlku) dokazuje přítomnost tekutiny v intersticiu.

- Při **zvýšeném kapilární tlaku** se vkleslina vrací pomalu (až 15 s).
- Při **hypoproteinemických stavech** velmi rychle.

Naopak **otoky tuhé** jsou spojeny s retencí tekutin **bohatých na bílkoviny** (navíc s reaktivním zmnožením vaziva) např. **lymfedém, zánětlivé** či **chronické otoky** ("*non-pitting edema*").

 *Podrobnější informace naleznete na stránce Otoky.*

Odkazy

Související články

- Otoky
- Jaterní selhání
- Srdeční selháníDiferenciální diagnostika otoků dolních končetin/PGS (VPL)

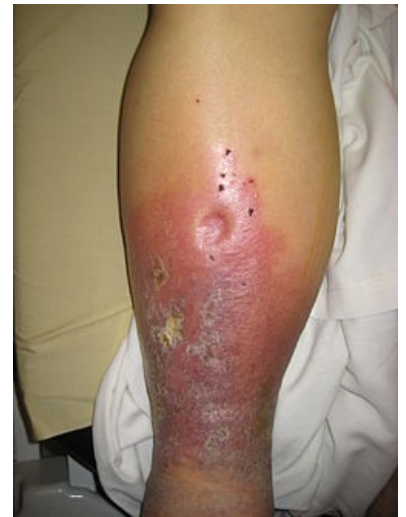Zdroje

- BUREŠ, Jan a Jiří HORÁČEK. *Základy vnitřního lékařství*. 1. vydání. Praha : Galén, 2003. 870 s. ISBN 80-7262-208-0.
- TOPINKOVÁ, Eva. *Obrazový atlas chorobných stavů : diferenciální diagnostika*. 1. vydání. Praha : Grada, 2006. ISBN 80-247-1670-4.

Externí odkazy

- Diferenciální diagnostika otoků DK - Zdravotnické noviny (<https://web.archive.org/web/20160331222721/http://zdravi.e15.cz/clanek/priloha-lekarske-listy/diferencialni-diagnostika-otoku-dolnich-koncetin-451206>)

Citováno z „https://www.wikiskripta.eu/index.php?title=Pitting_edema&oldid=409411“



Pitting edema na bérce u pacienta s jaterním selháním.