

Musculus biceps brachii

Začátek:

- *caput longum* – *tuberculum supraglenoidale scapulae*;
- *caput breve* – *processus coracoideus scapulae*.

Úpon: *tuberositas radii* (hlavní šlacha), vedlejší šlacha – *aponeurosis musculi bicipitis brachii* (*lacertus fibrosus*).

Inervace: *nervus musculocutaneus* (C5 a C6).

Funkce: v kloubu loketním celý sval ohýbá a supinuje; v kloubu ramenním – **dlouhá hlava** pomáhá při abdukci; **krátká hlava** pomáhá při addukci a ventrální flexi.

Cévní zásobení: *a. brachialis*

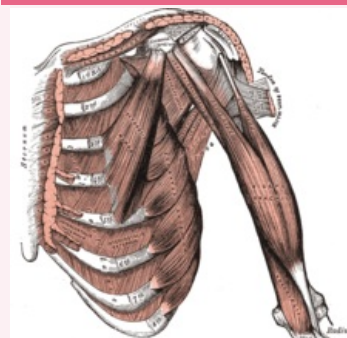
Odkazy

Použitá literatura

- ČIHÁK, Radomír. *Anatomie 1*. 2. vydání. Praha : Grada, 2001. 497 s. ISBN 80-7169-970-5.

musculus biceps brachii

dvojhlavý sval pažní



musculus biceps brachii

TA	A04.6.02.013 (http://ifaa.unifr.ch/Public/EntryPage/TA98%20Tree/Entity%20TA98%20EN/04.6.02.013%20Entity%20TA98%20EN.htm)
Funkce	flexe + supinace v kloubu loketním; abdukce v kloubu ramenním; ventrální flexe + pomocná addukce v art. humeri
Inervace	<i>nervus musculocutaneus</i>
Začátek	<i>tuberculum supraglenoidale</i> , <i>processus coracoideus</i>
Úpon	<i>tuberositas radii</i> , <i>aponeurosis musculi bicipitis brachii</i> (<i>lacertus fibrosus</i>)
Antagonista	<i>musculus triceps brachii</i>