

# Granuloma pyogenicum

*Granuloma pyogenicum* benigní mezenchymální nádor, tvořený zejména granulační tkání. Nazývá se též *lobulární kapilární hemangiom*. Vyrůstá rychle a mívá červenou barvu. Bývá exulcerovaný. Vzniká v měkkých tkáních po menším traumatu a vniknutí mikroorganismu. Léčí se chirurgicky. Je zdroj epistaxe. Nacházíme ho v klenbě nazofaryngu. Maligní varianty, angiosarkomy, jsou vzácné.

## Odkazy

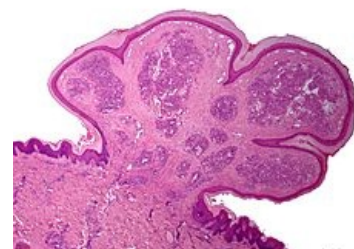
### Související články

- Hemangiom

### Použitá literatura

- LIŠKA, Karel. *Orofaciální patologie*. 1. vydání. Praha : Avicenum, 1983. 159 s.
- POVÝŠIL, Ctibor. *Speciální patologie*. 1. vydání. Praha : Galén, 2007. 430 s. ISBN 978-80-7262-494-2.

Citováno z „[https://www.wikiskripta.eu/index.php?title=Granuloma\\_pyogenicum&oldid=395796](https://www.wikiskripta.eu/index.php?title=Granuloma_pyogenicum&oldid=395796)“



*Granuloma pyogenicum*