

Ligamentum latum uteri

Ligamentum latum uteri je peritoneální duplikatura postavená téměř frontálně v malé pánvi, vychází na obě strany od hran děložních a laterálně přechází v nástěnné peritoneum kryjící stěny pánve. Horní okraj lig. latum plynule pokračuje v závěs vejcovodu (*mesosalpinx*). Dorsálně odstupuje od lig. latum další duplikatura, která slouží jako závěs vaječníku (*mesovarium*). Zbylou část lig. latum můžeme označit jako *mesometrium*, tedy závěs dělohy, jehož obsahem je řídké vazivo (*parametrium*).

Lig. latum uteri tedy sestává ze tří orgánových závěsů, které obsahují cévy jdoucí k příslušným orgánům:

- **mesosalpinx** – r. tubarius a. uterinae (anastomosa s jednou z větví rr. tubarii a. ovaricae)
- **mesovarium** – r. ovaricus a. uterinae (anastomosa s a. ovarica)
- **mesometrium** (perimetrium) – a. uterina a její větve

Obsah ligamentum latum uteri

Vazivo (parametrium)

Jde o zahuštěné ve vazivové pruhy, *parametrální vazy*, které tvoří tzv. závěsný aparát dělohy:

- **lig. cardinale uteri *Mackenrodti* (s. sustentaculum Bonneyi)** – zahušení vaziva v bazi lig. latum, jde od boku dělohy (úroveň istmu) k pánevní stěně, děloha kolem něj vykonává pohyby ve smyslu antevertze – retrovertze
- **ligg. sacrouterina**
- **ligg. vesicouterina** a na ně dopředu navazující ligg. pubovesicalia
- **lig. teres uteri** (seu lig. rotundum, chorda uteroingvinalis) – vede z děložních rohů, přes tříselný kanál ženy do stejnostranného labium majus.

Cévy

- **a. uterina a její větve** – a. uterina vychází z a. iliaca interna, kříží močovod cca 2 cm od hrany děložní, tepna leží ventrálně od močovodu, při tomto křížení leží předsunutá uzlina sbírající lymfu z hrdla děložního, *Bayerova uzlina*; a. uterina vydává a. vaginalis a pak probíhá vinutě podél hran děložních až k jejím rohům, kde se dělí na r. ovaricus a r. tubarius, které anastomosují se stejnojmennými větvemi z a. ovarica
- **a. ovarica a její větve** – a. ovarica vychází z abdominální aorty a v lig. suspensorium ovarii se dostává k ovariu, kde se dělí v r. ovaricus et r. tubarius, jež anastomosují se stejnojmennými větvemi z a. uterina

Rudimenty Wolffova vývodu

- epoophoron (v mesosalpinx)
- paroophoron (blíže děloze)
- Gartnerův kanálek (při hranách dělohy)

Závěsný versus podpůrný aparát dělohy

Závěsný aparát dělohy je tvořen parametrálními vazy: lig. cardinale uteri, lig. teres uteri (seu lig. rotundum vel chorda uteroingvinalis), ligg. sacrouterina, vesicouterina et pubovesicalia.

Podpůrný aparát dělohy tvoří svalové dno pánevní: diaphragma pelvis (praecipue m. pubovaginalis) et diaphragma urogenitale.

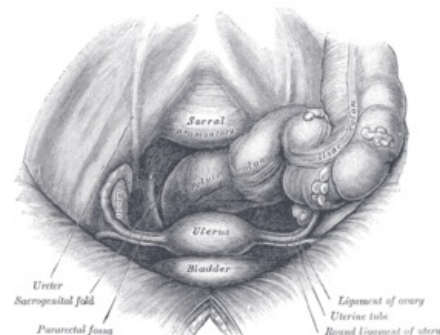
Odkazy

Související články

- Podpůrný a závěsný aparát malé pánve

Zdroj

- PASTOR, J. *Langenbeck's medical web page* [online]. [cit. 2009]. <<https://www.freewebs.com/langenbeck/>>.



Pohled do ženské pánve. Ligamentum latum uteri zobrazeno jako *round ligament of uterus*.