

Bowenova nemoc

Verze k tisku již není podporovaná a může obsahovat chyby s vykreslováním. Aktualizujte si prosím záložky ve svém prohlížeči a použijte prosím zabudovanou funkci prohlížeče pro tisknutí.

Bowenova nemoc (*Morbus Bowen, Bowenova dermatóza*) je intraepiteliální karcinom *in situ*, která často přechází ve **spinocelulární karcinom**.

Etiologie a klinický obraz

Nejčastěji se vyskytuje na trupu a dolních končetinách u lidí středního a vyššího věku. Etiologie je multifaktoriální (UV záření, chemikálie, infekce HPV).

Klinicky se jeví jako **pomalou progredující**, ostře ohraničené, lehce vyvýšené ložisko, okrouhlého tvaru, hnědé, až hnědočervené barvy, dorůstající velikosti až 10 cm. Povrch bývá pokrytý stroupky či šupinami. Bývá doprovázeno svěděním a nejeví tendence k hojení. Po odstranění povrchu je patrná mokvající spodina.

Analogií v genitální oblasti je Queyratova erytroplazie.

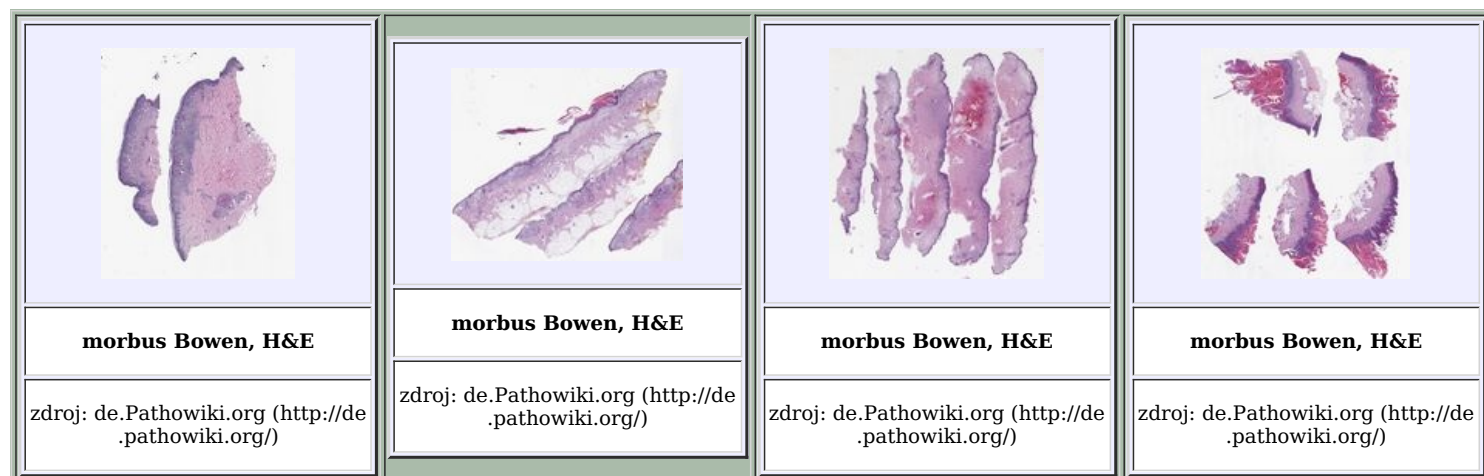
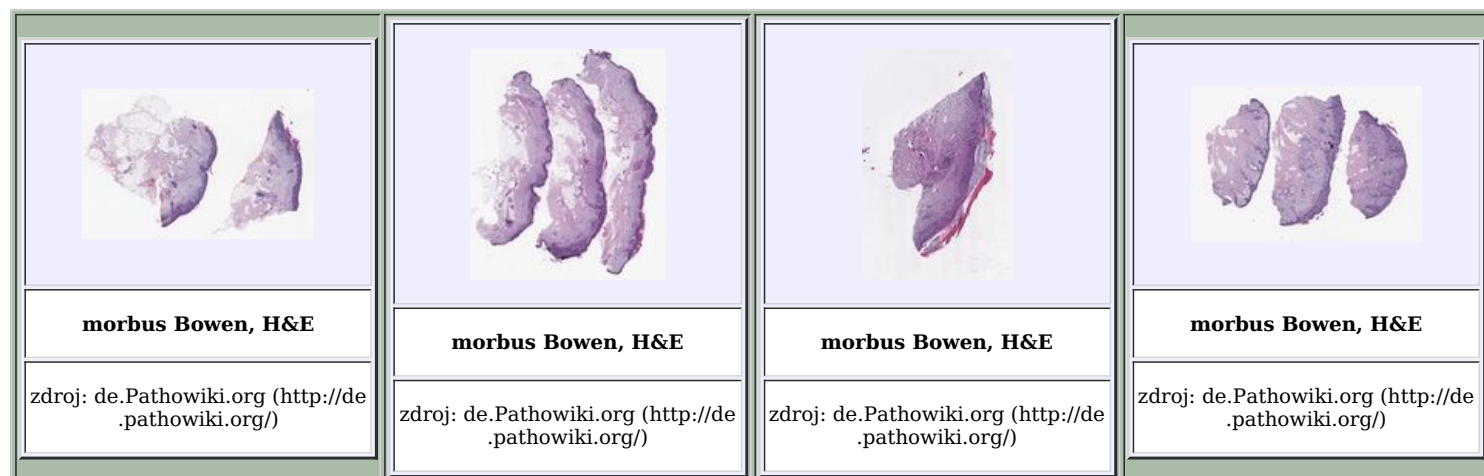
Diagnostika a terapie

Diagnostikujeme histopatologicky – epidermis s akantózou a tendencí k dyskeratóze, průkaz atypických buněk a mitóz.

Terapie spočívá v radikálním odstranění ložiska (chirurgicky, kryoterapií, laserovou ablací).

Odkazy

Virtuální preparáty



Související články

- de Queyratova erytroplazie
- Nádory penisu

Externí odkazy

- HECHVÁTALOVÁ, H. Kožní prekancerózy. *Interní medicína pro praxi* [online]. 2004, roč. 6, vol. 11, s. 551-553, dostupné také z <<http://www.internimedicina.cz/pdfs/int/2004/11/08.pdf>>. ISSN 1803-5256.

Použitá literatura

- HANUŠ, Tomáš. *Urologie*. 1. vydání. V Praze : Triton, 2011. 207 s. s. 147. ISBN 978-80-7387-387-5.
- VOKURKA, Martina a Jan HUGO, et al. *Velký lékařský slovník*. 6. vydání. 2006. 0 s. ISBN 80-7345-105-0.
- ŠTORK, Jiří, et al. *Dermatovenerologie*. 2. vydání. Praha : Galén, 2013. 502 s. ISBN 978-80-7262-898-8.

Citováno z „https://www.wikiskripta.eu/index.php?title=Bowenova_nemoc&oldid=449570“