

Nádory penisu

Nádory penisu se vyskytují zřídka představují přibližně 1 % všech zhoubných nádorů u mužů. Objevují se hlavně u mužů ve věku 60–80 let. V incidenci tohoto onemocnění nacházíme velké geografické rozdíly. Často se s nimi setkáváme v Africe a jihovýchodní Asii. V populacích, ve kterých se provádí obřízka (židovská populace a muslimové), je výskyt zanedbatelný. V České republice evidujeme přibližně 70–80 případů za rok (incidence 1,2–1,4/100 000). Častěji se vyskytuje v nižších socioekonomických skupinách.

Rizikové faktory

Zásadním rizikovým faktorem je **fimóza**. Ta omezuje i možnost hygieny orgánu a zároveň vysvětluje i geografické rozdíly u populací, kde se provádí obřízka. V předkožkovém vaku se hromadí smegma, které obsahuje kancerogenní látky. Mezi další rizikové faktory patří infekce lidskými **papilomaviry** (typ 16,18). Dále sem můžeme zařadit chronické dráždění, expozici azbestu, nikotinismus, střídání partnerů a nízký věk při prvním pohlavním styku.

Mezi prekancerózy řadíme cornu cutaneum, balanitis sclerotica obliterans. Toto jsou prekancerózy tzv. fakultativní, s nižším rizikem vzniku karcinomu penisu. Mezi obligatorní, s vysokým rizikem progresu do karcinomu, patří leukoplakie, Queyratova erytroplazie, m. Bowen a PeIN (penilní intraepiteliální neoplazie).^[1]

Histologie

Histologicky 95 % nádorů jsou spinocelulární karcinomy. Zbytek tvoří např. nádory z Merkelových buněk (mechanoreceptory, které se nacházejí v *stratum basale epidermis* a zevní epitelové pochvě vlasového folikulu), malobunečné karcinomy, bazaliomy či melanomy. Vyskytují se také nádory mezenchymového původu – melanosarkom, fibrosarkom a angiosarkom (vzácné).

Klasifikace

Stadia dle Jacsona:

- **I. (A)** – glans penis, předkožka
- **II. (B)** – prorůstá do kavernózních těles
- **III. (C)** – operabilní lymfatické uzliny
- **IV. (D)** – prorůstání do okolních struktur, inoperabilní inguinální uzliny, vzdálené metastázy

Klasifikace dle TNM:

T - primární tumor

- Tx primární tumor nelze posoudit
- To bez známek primárního nádoru
- TIS carcinoma in situ
- Ta neinvazivní verukózní karcinom
- T1 nádor infiltruje subepiteliální pojivovou tkáň
- T2 nádor se šíří do corpus spongiosum nebo corpora cavernosa
- T3 nádor infiltruje uretru nebo prostatu
- T4 nádor se šíří do dalších okolních struktur

N - Regionální lymfatické uzliny

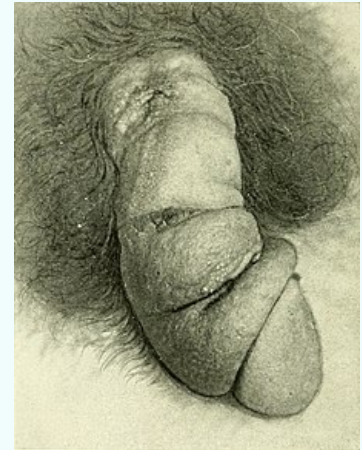
- Nx regionální uzliny nelze hodnotit
- N0 bez metastáz v regionálních uzlinách
- N1 metastáza v jedné povrchové tříselné uzlině
- N2 metastázy ve více povrchových tříselných uzlinách (jednostranné nebo oboustranné)
- N3 metastázy v hlubokých tříselných nebo pánevních uzlinách jednostranné nebo oboustranné

M - vzdálené metastázy

- Mx přítomnost metastáz nelze posoudit
- M0 žádné vzdálené metastázy
- M1 přítomnost vzdálených metastáz.^[1]

Nádory penisu

Penile cancer



Nádor na penisu

Rizikové faktory HPV

Klasifikace a odkazy

MKN C60

MeSH ID D010412

MedlinePlus 001276

Medscape 446554

Symptomatologie

Nádory se nejčastěji projevují jako kožní léze (indurace, erytém, ulcerace, malý uzlík, exofytický tumor) na glandu s téměř vždy zvětšenými tříselnými uzlinami. ^[1] Pro těžkou fimózu někdy nemusí být patrný, potom můžeme vidět jen sekreci jen z předkožkového vaku.

Diagnostika

Diagnostika je založená na:

- anamnéze a fyzikálním vyšetření,
- cytologickém a histologickém vyšetření,
- pro staging se využívá USG, CT, MRI.

Pro diagnostiku je zásadní biopsie z primární léze.

Zásadním problémem u karcinomu penisu je vyšetření spádových uzlin. Ty vyšetřujeme jak palpačně, tak na USG v případě uzlin inguinálních nebo CT v případě uzlin pánevních. Mezi další zásadní kroky je zhodnocení positivity tzv. **sentinelové uzliny**, tj. první spádové lymfatické uzliny v daném směru od zhoubného nádoru. Spočívá v aplikaci patentové modři nebo radioaktivně značené látky do oblasti nádoru a peroperační identifikaci sentinelové uzliny. Pokud aplikujeme radioaktivní látku identifikujeme sentinelovou uzliny pomocí gama kamery. Ta je následně vyšetřena patologem a pokud je pozitivní, dopňujeme pánevní lymfadenektomii.

⚠ Regionální uzliny pro penis jsou inguinální (tříselné), jak povrchové tak hluboké, a následně pánevní, zvláště obturatorní a podél a. iliaca interna.

(Pozn.: Zásadní pro zkoušku.)

Terapie

Podle rozsahu a lokalizace:

- cirkumcize, kryodestrukce, laserová ablace,
- resekce penisu s alternativní aktinoterapií, emaskulinizace (radikální amputace penisu + bilaterální orchiektomie + skrotektomie)
- inguinální lymfadenektomie,
- systémová chemoterapie – bleomycin, cisplatina, 5-fluorouracil (v případě generalizovaného onemocnění se vzdálenými metastázami).

Související články

- Penis
- Prekancerózy

Reference

1. PAVLA, Toufarová. NÁDORY PENISU. *UROLOGIE PRO PRAX* [online]. 2005, roč. 5, vol. 5, s. 220-223, dostupné také z <<http://www.urologiepropraxi.cz/artkey/inf-999910-0002.php>>. ISSN 1803-5299.

Použitá literatura

- HANUŠ, Tomáš. *Urologie*. 1. vydání. V Praze : Triton, 2011. 207 s. s. 147. ISBN 978-80-7387-387-5.
- ŠTEFÁNEK, Jiří. *Medicína, nemoci, studium na 1. LF UK* [online]. ©2014. [cit. 14.1.2014]. <<http://www.stefajir.cz/index.php?q=urologie>>.
- VOKURKA, Martin. *Velký lékařský slovník*. - vydání. 2015. ISBN 9788073454562.