

Musculus digastricus

Začátek:

- *venter posterior* - incisura mastoidea ossis temporalis,

Úpon:

- *venter anterior* - fossa digastrica mandibulae.

Průběh: Venter anterior a posterior v sebe přechází přes šlachy, která je vazivovým poutkem přichycena ke corpus ossis hyoidei. Tato šlacha proráží úpon musculus stylohyoideus.

Inervace: r. digastricus (n. facialis) pro *venter posterior*, n. mylohyoideus (n. mandibularis) pro *venter anterior*.

Funkce: depresse mandibuly při fixované jazylce, elevace jazylky při fixované mandibule.

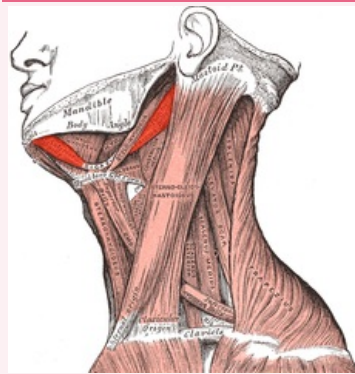
Původ: venter anterior - první branchiální oblouk (jeho processus mandibularis), venter posterior - druhý (hyoidní) branchiální oblouk.

Odkazy

Použitá literatura

- ČIHÁK, Radomír. *Anatomie 1*. 2. vydání. Praha : Grada, 2001. 497 s. ISBN 80-7169-970-5.
- ANATOMICKÝ ÚSTAV 3.LF.,. *Svalové tabulky* [online]. [cit. 2012-02-27]. <<http://katalog.lf3.cuni.cz/svaly/kategorie/355/sval/1207>>.

musculus digastricus
sval dvojbráškový



musculus digastricus

TA A04.2.03.002 (<http://www.unifr.ch/ifaa/Public/EntryPage/TA98%20Tree/Entity%20TA98%20EN/04.2.03.002%20Entity%20TA98%20EN.htm>)

Funkce depresse mandibuly při fixované jazylce, elevace jazylky při fixované mandibule

Inervace r. digastricus n. facialis, n. mylohyoideus

Začátek *venter posterior* - incisura mastoidea ossis temporalis

Průběh bráška v sebe přechází šlachou, která je vazivovým poutkem přichycena ke corpus ossis hyoidei

Úpon *venter anterior* - fossa digastrica mandibulae