

# Lamina propria mucosae



**Lamina propria mucosae** (z *lat.*) je vrstva slizničního vaziva, která je složena z řídkého kolagenního vaziva. V této vrstvě se mohou vyskytovat slizniční žlázky, které jsou charakteristické pro příslušnou anatomickou oblast, a dále může obsahovat lymfatickou tkáň.

## Odkazy

### Související články

- Obecná stavba trávicí trubice

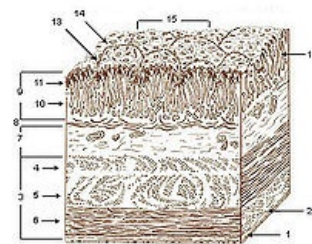
### Použitá literatura

- KLIKA, Eduard, et al. *Histologie*. 1. vydání. Praha : Avicentrum, 1986. 611 s. Kapitola Systém trávicí. s. 286. ISBN 08-110-86.

### Externí odkazy

- [1] (<http://lekarske.slovníky.cz/pojem/lamina-propria-mucosae>)

Citováno z „[https://www.wikiskripta.eu/index.php?title=Lamina\\_propria\\_mucosae&oldid=409363](https://www.wikiskripta.eu/index.php?title=Lamina_propria_mucosae&oldid=409363)“



Vrstvy stěny žaludku (10. lamina propria mucosae)