

Kardiomyopatie

Verze k tisku již není podporovaná a může obsahovat chyby s vykreslováním. Aktualizujte si prosím záložky ve svém prohlížeči a použijte prosím zabudovanou funkci prohlížeče pro tisknutí.

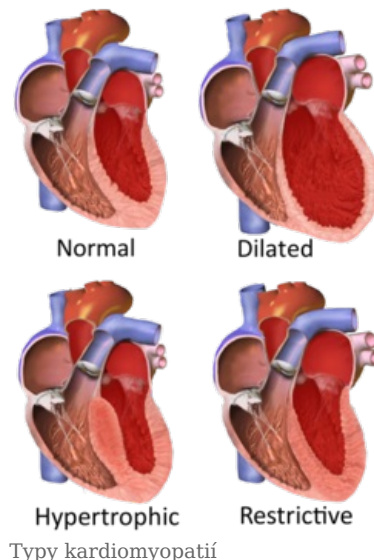
Kardiomyopatie (KMP) jsou skupinou chorob, jejichž dominantním rysem je postižení vlastního srdečního svalu (myokardu). Často se jedná o diagnózy per exclusionem, kdy jsou vyloučeny jiné možné příčiny postižení myokardu (typicky ICHS, chlopenní vady, arteriální hypertenze).

Klasifikace kardiomyopatií

Dle Evropské kardiologické společnosti jsou kardiomyopatie děleny na základě různých morfologických a funkčních znaků do pěti základních skupin - **hypertrofická, dilatační, restriktivní, arytmogenní a neklasifikovaná kardiomyopatie** (např. nonkompaktní kardiomyopatie a tako-tsubo kardiomyopatie). Dále lze tyto kategorie ještě detailněji členit podle toho, zda jsou na **genetickém podkladě** (familiální) či nikoliv, resp. jestli jsou či nejsou **idiopatické**.^[1] Klasifikace je možná také **na základě etiologie**, např. antracyklinová, alkoholová, zánětlivá kardiomyopatie. Situace je ztížena tím, že jednotlivá agens, včetně mutací, mohou vést k rozvoji rozdílných druhů kardiomyopatií, např. sarkoidóza může nabývat obrazu dilatační nebo restriktivní kardiomyopatie.

Dilatační kardiomyopatie

Dilatační kardiomyopatie je dle Evropské kardiologické společnosti definována "*přítomností dilatace a systolické dysfunkce levé nebo obou srdečních komor při absenci abnormálních plicních podmínek (arteriální hypertenze, chlopenní vady) nebo postižení koronárních tepen dostatečných k vyvolání globální systolické dysfunkce*".^[2] Jinými slovy dochází k **dilataci** levé srdeční komory, případně i dalších srdečních oddílů, a **systolické dysfunkci** komory, která nemůže být vysvětlena jinými možnými vyvolávajícími příčinami. Dilatační kardiomyopatie je společně s hypertrofickou kardiomyopatií jednou z **nejčastěji diagnostikovaných kardiomyopatií**.^{[2][3]} Její etiopatogeneze je nesmírně široká. Etiologie, resp. fenotyp dilatační kardiomyopatie zahrnuje **genetické příčiny**, infekční či postinfekční postižení (**zánětlivá kardiomyopatie** po proběhlé myokarditis), endokrinní příčiny, těhotenskou kardiomyopatii, kardiotoxické postižení myokardu (protinádorová léčba, alkohol, kokain), neuromuskulární a autoimunitní poruchy.^{[2][4][5]} Manifestuje se především **levostranným srdečním selháním**, arytmiemi a tromboembolickými komplikacemi. Diagnostika se opírá o **neinvazivní** (EKG, echokardiografie, magnetická rezonance) a v některých případech i **invazivní** vyšetřovací metody (např. endomyokardiální biopsie).^{[3][5][6]} Léčba dilatační kardiomyopatie je vzhledem k široké etiologii taktéž velmi rozmanitá. Uplatňuje se jak standardní léčba srdečního selhání, tak v indikovaných případech i resynchronizační léčba srdečního selhání, ablační techniky či transplantace srdce. Specifická léčba není taktéž jednoduchou problematikou, nicméně je v mnohých případech již dostupná.^{[3][4]}



[Podrobnější informace naleznete na stránce Dilatační kardiomyopatie.](#)

Hypertrofická kardiomyopatie

Hypertrofická kardiomyopatie je jedním z nejčastějších druhů kardiomyopatií s četností 1:500 a také jednou z **nejfrekvencovanějších příčin náhlého úmrtí mladých jedinců a sportovců**. Je charakterizována ztluštěním (hypertrofií) myokardu bez přítomnosti dilatace levé komory, přičemž jsou vyloučeny jiné patologie, které by mohly hypertrofii myokardu vysvětlit (např. arteriální hypertenze, stenóza aortální chlopně, ischemická choroba srdeční atd.).

Nejčastější příčinou hypertrofické kardiomyopatie je **mutace genů kódujících sarkomerické složky kardiomyocytů**. Situace je ovšem komplikována faktem, že specifická mutace je identifikována pouze u zhruba 50 % pacientů, a dále také výskytem mutací, u kterých je jejich asociace s hypertrofickou kardiomyopatií zatím nejasná (variance nejasného významu). Hypertrofická kardiomyopatie se v některých případech vyskytuje i u **metabolických a neuromuskulárních poruch** (Fabryho nemoc, Friedreichova ataxie).

Klinický obraz je rozmanitý, zahrnuje asymptomatické případy i pacienty, u nichž je první manifestací **maligní arytmie či náhlá srdeční smrt**, která je také jedním z hlavních nebezpečí této nemoci. Hypertrofickou kardiomyopatii provází diastolická dysfunkce (špatná relaxace hypertrofického myokardu) a v drtivé většině případů hyperdynamická funkce levé komory s její neporušenou systolickou funkcí. Vzhledem ke genetickému podkladu nemoci, jejíž dědičnost je **autozomálně dominantní** s vysokou penetrancí, jsou vyšetřováni v rámci kaskádového screeningu i další členové rodiny.

Diagnostický proces zahrnuje jak základní EKG a echokardiografické vyšetření, tak i další zobrazovací techniky jako je magnetická rezonance srdce, výpočetní tomografie či koronarografie s cílem zobrazení hypertrofie a dalších strukturních nebo i funkčních změn myokardu a vyloučení jiných chorob, které by mohly vysvětlit pacientům stav. Primárním cílem terapie je **prevence náhlého úmrtí a léčba symptomů**. Zcela zásadní je tedy včasná stratifikace rizika náhlého úmrtí. Léčba se skládá z režimových opatření, farmakologické léčby, antikoagulační a intervenciální terapie při fibrilaci síní, implantace ICD při naplnění indikačních kritérií, a u vybraných pacientů z **alkoholové ablace septa** nebo **septální myektomie**.

[Podrobnější informace naleznete na stránce Hypertrofická kardiomyopatie.](#)

Restriktivní kardiomyopatie

Restriktivní (restriktivní) kardiomyopatie je vzácný typ kardiomyopatie charakterizovaný sníženou poddajností, resp. zvýšenou tuhostí myokardu komor. To vede k rozvoji **těžké diastolické dysfunkce** primárně levé komory, bez přítomnosti dilatace, zato s přítomností těžké dilatace srdečních síní. V pozdějších fázích nemoci může být postižena i systolická funkce komor. V klinickém obrazu převládají známky chronického srdečního selhání a převodních srdečních poruch. Etiologie restriktivní kardiomyopatie je velice

různorodá a zahrnuje jak **genetické mutace**, tak i některá **infiltrativní, strádavá a zánětlivá onemocnění** (např. **amyloidózu**, **hemochromatózu** a **endomyokardiální fibrózu**). V diferenciální diagnostice je nutné restriktivní kardiomyopatii **odlišit od restriktivní perikarditidy**.

Diagnostika sarkoidózy je suspektní u pacientů s **AV blokádami vyššího stupně**. Významné postavení má vyšetření magnetickou rezonancí srdce a vyšetření pomocí PET. U **hemochromatózy** se taktéž uplatňuje vyšetření magnetickou rezonancí a vyšetření metabolismu železa. U **sarkoidózy** je hlavní léčebnou možností v indikovaných případech imunosupresivní terapie, případně primární prevence arytmií v podobě implantace ICD.

[Podrobnější informace naleznete na stránce Restriktivní kardiomyopatie.](#)

Arytmogenní kardiomyopatie

Arytmogenní kardiomyopatie je geneticky podmíněnou kardiomyopatií, která je charakterizována **fibrolipomatózní náhradou myokardu**. Mutace se objevují hlavně v genech kódujících proteiny interkalárních disků, v důsledku čehož jsou **narušeny mezibuněčné spoje**. Rozdělování kardiomyocytů podporu i zvýšená fyzická námaha nemocných. Typ dědičnosti je většinou autozomálně dominantní. Onemocnění se projevuje především komorovými tachykardiemi, systolickou dysfunkcí pravé/levé či obou komor a v některých případech i náhlou srdeční smrtí, která může být i prvním projevem nemoci. Arytmogenní kardiomyopatie je zároveň **jednou z nejčastějších příčin náhlého úmrtí mladých jedinců**. Dříve byla definována pouze arytmogenní kardiomyopatie (dysplázie) pravé komory. Může být ovšem izolovaně postižena i komora levá. Dle posledních doporučení se tedy upřednostňuje použití obecnějšího označení „arytmogenní kardiomyopatie“.

Diagnostika arytmogenní kardiomyopatie je velmi komplexním procesem. Je založena především na **pozitivní rodinné anamnéze, odchylek na EKG a detekovaných změnách struktury a funkce srdečních komor** (především s využitím echokardiografie a magnetické rezonance srdce). Dále se vyšetřují histopatologické změny myokardu. Součástí diagnostiky je i genetické vyšetření mutací asociovaných s arytmogenní kardiomyopatií, včetně **kaskádového screeningu** blízkých příbuzných. Léčba se soustřeďuje na omezení fyzických aktivit, na prevenci maligních arytmií a náhlého úmrtí a léčbu srdečního selhání. Kauzální léčba zatím neexistuje.

[Podrobnější informace naleznete na stránce Arytmogenní kardiomyopatie.](#)

Srdeční sarkoidóza

Sarkoidóza srdce je granulomatózní zánětlivé postižení myokardu. Může se objevit **společně s dalšími extrakardiálními lézemi či samostatně**. Sarkoidóza sama o sobě je multisystémové onemocnění z neznámé příčiny. Postihuje zpravidla jedince mezi 25. až 60. rokem. Nejčastěji je **granulomatózní zánět** lokalizován v plicích. Postiženy mohou být i oči, játra, GIT, kůže nebo nervová tkáň. Srdeční sarkoidóza se projevuje **poruchami AV vedení a supraventrikulárními i komorovými arytmiemi**. Ty jsou hlavním nebezpečím nemoci. Pozorujeme také rozvoj srdečního selhání. Přítomnost sarkoidózy srdce a míra poruchy srdeční funkce jsou důležitými prediktory prognózy pacientů.

V první linii diagnostiky se uplatňuje EKG, holterovská monitorace (intermitentní výskyt arytmií) a echokardiografie. Tato vyšetření doplňují **18-FDG PET/CT** (pozitronová emisní tomografie s použitím 18-fluordeoxyglukózy) a **MRI**. Léčba je zaměřena na potlačení zánětlivé a fibrózní aktivity imunosupresivní terapií, léčbu srdeční dysfunkce a prevenci maligních arytmií.

[Podrobnější informace naleznete na stránce Srdeční sarkoidóza.](#)

Srdeční amyloidóza

Srdeční amyloidóza je infiltrativní onemocnění charakterizované **ukládáním amyloidů** v extracelulárních prostorech myokardu. Může být součástí systémového amyloidového onemocnění nebo se rozvinout samostatně. Podle typů prekurzorových proteinů amyloidu jsou amyloidózy klasifikovány do několika typů. Nejčastějšími typy jsou **AL** (z lehkých imunoglobulinových řetězců) a **TTR** (transthyretin) amyloidóza. Klinický obraz je různorodý a odvíjí se od toho, který orgán je postižený. V případě srdce jsou to hlavně symptomy jednostranného nebo i biventrikulárního **srdečního selhávání**.

Diagnóza amyloidózy se odvíjí od klinického obrazu, analýzy krevních a bioptických vzorků a typických známek na EKG a zobrazovacích metodách. Význam má vyšetření **sérové hladiny volného kappa nebo lambda lehkého řetězce** v případě AL amyloidózy. Definitivní diagnóza je založena až na hodnocení **bioptického vzorku** postiženého orgánu.

Léčba je cílena jak na léčbu srdečního selhání, tak i samotnou příčinu vzniku amyloidu. **Specifická léčba** AL amyloidózy je cílena na plazmatické buňky, mj. s využitím chemoterapeutik a specifických monoklonálních protilátek. Někdy jsou pacienti indikováni k transplantaci kostní dřeně. TTR amyloidóza má v současné době specifickou léčbu v podobě stabilizátoru tetraméru transthyretinu (**Tafamidis**).

[Podrobnější informace naleznete na stránce Srdeční amyloidóza.](#)

Tako-tsubokardiomyopatie

Tako-tsubo kardiomyopatie (někdy zvaná jako apical ballooning cardiomyopathy, syndrom zlomeného srdce, stress cardiomyopathy) je vzácné onemocnění nevyjasněné etiologie. Dnes je nejvíce přijímána teorie o omračení myokardu vysokou koncentrací **katecholaminů** v oběhu. Katecholaminy působí přímo toxicky na myokard a sekundárně způsobují přechodnou mikrovaskulární dysfunkci. Onemocnění **mimikuje akutní koronární syndrom** a manifestuje se často akutním srdečním selháním.

Typickým obrazem na zobrazovacích metodách (včetně ventrikulografie) je **snížená kontraktilita apikálních segmentů levé komory**, která je kompenzována **zvýšenou kontraktilitou bazálních segmentů**. Postižení je sice většinou reverzibilní, ale mohou se objevit i závažné a život ohrožující komplikace.

V akutní fázi je nutné opakovaně monitorovat EKG a echokardiografické parametry pacienta. Léčba je individuální, opatrnost je nutná při nasazení ionotropik. V terapii srdečního selhání jsou nasazovány ACE-inhibitory, diuretika a betablokátory, které mají i určitý protiaritmický efekt a mohou zlepšit obstrukci výtokového traktu levé komory.


[Podrobnější informace naleznete na stránce Tako-tsubo kardiomyopatie.](#)

Těhotenská kardiomyopatie

Těhotenská kardiomyopatie je řazena mezi idiopatické kardiomyopatie. Patofyziologické mechanismy nejsou zatím zcela vyjasněny. Na manifestaci onemocnění se podílí **genetické, nutriční, hormonální, metabolické a další faktory**, a především jejich vzájemná kombinace. Diagnostika většinou probíhá per exclusionem.

Aby mohla být stanovena tato diagnóza, musí být splněna tři základní diagnostická kritéria - přítomnost **akutního srdečního selhání** se sníženou ejekční frakcí, manifestace obtíží v **peripartálním období** nebo v několika měsících po porodu (eventuálně abortu), a **vyločení jiných možných příčin** srdečního selhávání. Klinický obraz těhotenské kardiomyopatie je rozmanitý. **Farmakologická intervence je limitována** mj. s ohledem na zdraví plodu. **Jedná se o potenciálně život ohrožující onemocnění s nutností brzké diagnostiky.**

U těhotných pacientech jsou kontraindikovány ACE-inhibitory, sartany, blokátory aldosteronových receptorů, ivabradin a warfarin. K léčbě srdečního selhání u těhotných pacientek jsou využívány především **betablokátory, nitráty a diuretika.** U pacientek s těhotenskou kardiomyopatií je zvýšené riziko a výskyt tromboembolických komplikací. Situace se u farmakologické léčby mění, jakmile pacientky porodí. Slibným lékem je **agonista dopaminových D2 receptorů bromokriptin.**

 *Podrobnější informace naleznete na stránce Těhotenská kardiomyopatie.*

Nekompaktní myokard

U nekompaktního myokardu předpokládáme embryonální poruchu vývoje myokardu. Je **porušená fyziologická přestavba spongiózního myokardu** - tzv. solidifikace (probíhá prenatálně od 8. týdne). Nacházíme zde mnohočetné trabekuly prominující do nitra komory (spongiózní myokard). Komplikacemi jsou srdeční selhání, maligní komorová tachykardie, tromboembolické příhody v časném dětském věku.

Dělení podle WHO

- **primární KMP** - onemocnění myokardu neznámé příčiny;
- **sekundární KMP** (specifická onemocnění myokardu) - onemocnění myokardu, u nichž je příčina známá.

Odkazy

Externí odkazy

- Kardiomyopatie (TECHmED) (<https://www.techmed.sk/dilatacna-kardiomyopatia/>)

Reference

1. ELLIOTT, P., B. ANDERSSON a E. ARBUSTINI. Classification of the cardiomyopathies: a position statement from the european society of cardiology working group on myocardial and pericardial diseases. *European Heart Journal*. 2007, roč. 2, vol. 29, s. 270-276, ISSN 0195-668X. DOI: 10.1093/eurheartj/ehm342 (<http://dx.doi.org/10.1093%2Feurheartj%2Fehm342>).
2. PINTO, Yigal M., Perry M. ELLIOTT a Eloisa ARBUSTINI. Proposal for a revised definition of dilated cardiomyopathy, hypokinetic non-dilated cardiomyopathy, and its implications for clinical practice: a position statement of the ESC working group on myocardial and pericardial diseases. *European Heart Journal*. 2016, roč. 23, vol. 37, s. 1850-1858, ISSN 0195-668X. DOI: 10.1093/eurheartj/ehv727 (<http://dx.doi.org/10.1093%2Feurheartj%2Fehv727>).
3. PALEČEK, Tomáš, et al. *Onemocnění myokardu* [online]. [cit. 2020-11-16]. <<http://ecardio.cz/Article/Index2.aspx?ArticleId=91#a1738>>.
4. SEFEROVIĆ, Petar M., Marija POLOVINA a Johann BAUERSACHS. Heart failure in cardiomyopathies: a position paper from the Heart Failure Association of the European Society of Cardiology. *European Journal of Heart Failure*. 2019, roč. 5, vol. 21, s. 553-576, ISSN 1388-9842. DOI: 10.1002/ejhf.1461 (<http://dx.doi.org/10.1002%2Fejhf.1461>).
5. ZEMÁNEK, David. *Dilatační kardiomyopatie* [online]. [cit. 2020-11-16]. <<https://www.kardio-cz.cz/data/clanek/423/dokumenty/465-zemanek-dilatacnikmp.pdf>>.
6. MANN, Douglas L, et al. *Braunwald 's Heart Disease : A Textbook of Cardiovascular Medicine*. 10th Edition vydání. 2015. ISBN 978-0-323-29429-4.

Citováno z „<https://www.wikiskripta.eu/index.php?title=Kardiomyopatie&oldid=454135>“