

# Obrna nervus peroneus communis

**N. peroneus** dostává vlákna z kořenů L4-S1. Z n. ischiadicus se odděluje jako společný kmen *n. peroneus communis* a v oblasti prostupu do *m. peroneus* se dělí na povrchovou a hlubokou větev. Při svém průběhu obkružuje hlavičku fibuly, kde je uložen velice povrchově a je v tomto místě často zraňován.

Sezitivně inervuje zevní stranu lýtka. Motoricky řídí everzi nohy, extenzory přední strany bérce a drobné svaly dorza nohy.

## Obraz obrny

- Postižení extensorů (dorsální flexe nohy) a peroneálních svalů (pronace nohy), nemocný nemůže zvednout špičku, postavit se na patu - chůze je charakteristická - z obrny svalů by pacient vláčel špičku a laterální okraj nohy o podložku a zakopával by o ně, tak kompenzačně aby tomu zabránil nadměrně ohýbá DK v kyčli a koleni - tzv. **kohoutí chůze (čapí chůze, peroneální chůze)**, navíc stepuje - podložky se dotýká nejprve špičkou a vnějším okrajem nohy, pak teprve patou
- Poruchy sensitivity v inervační oblasti (hlavně hřbet nohy)

## Příčiny

- Útlak v oblasti hlavičky fibuly - nerv může být ke kosti přitlačen a zhmožděn (*např.: sádrová fixace, dlouhodobě imobilizování, operační poloha na boku, dlouhodobá pozice v dřepu při práci na zahradě*)
- Poranění trakcí** - následek luxace kolene nebo distorze kotníku
- Úžinový syndrom** - útlak vazivovým pruhem ve fibulárním tunelu, přední syndrom tarzálního tunelu
- Kompartment syndrom**
- Systémové polyneuropatie** - vaskulitidy, amyotrofická laterální skleróza

## Odkazy

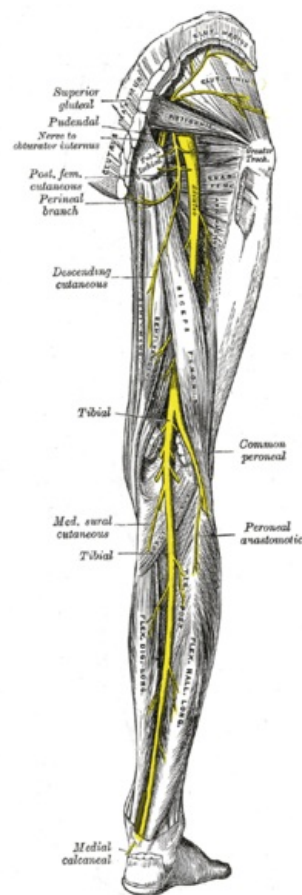
### Související články

- Ischiadicus
- Fibula
- Tarzální tunel
- Fibulární tunel
- Kompartment syndrom
- Vaskulitidy
- Amyotrofická laterální sklerosa
- Syndromy postižení periferních nervů
- Obrna nervus tibialis

### Zdroj

- PASTOR, Jan. *Langenbeck's medical web page* [online]. [cit. 2009]. <<https://langenbeck.webs.com/>>.
- AMBLER, Zdeněk a Josef BEDNAŘÍK, et al. *Klinická neurologie : část speciální. II.* 1. vydání. Praha : Triton, 2010. ISBN 978-80-7387-389-9.

Citováno z „[https://www.wikiskripta.eu/index.php?title=Obrna\\_nervus\\_peroneus\\_communis&oldid=415967](https://www.wikiskripta.eu/index.php?title=Obrna_nervus_peroneus_communis&oldid=415967)“



Nervus peroneus communis