


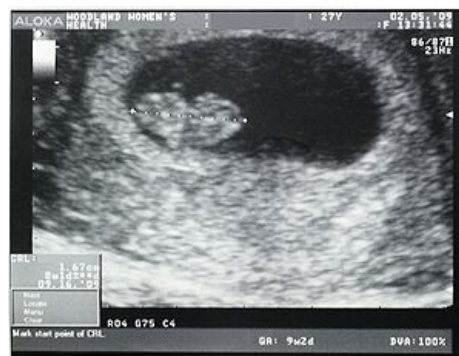# Fetální EKG

**Analýza fetální EKG (FEKG) neboli ST-analýza (STAN)<sup>[1]</sup>** je metoda monitorace plodu založená na **schopnosti myokardu reagovat na hypoxii**.

Při hypoxii dochází k vyplavení katecholaminů, aktivaci  $\beta$ -receptorů. Kvůli zvýšeným metabolickým nárokům v myokardu dochází k anaerobní glykogenolýze, vzniká laktát a dochází k rozvoji hyperkalémie. Výsledná změna potenciálu buněčné membrány buněk myokardu se projeví jako **ST deprese**. Hypoxemie v kombinaci s dalším stresem způsobí další vyplavení adrenalinu, při němž se zvýší kontrakční aktivita, která vyžaduje další glykogenolýzu, což se projeví **zvýšením vlny T**. Při dekompenzaci pak dochází naopak k **ST elevaci**, čímž ST segment získává **bifázický průběh**, který pomáhá odhadnout míru ischemie myokardu způsobenou hypoxií plodu a míru progresu metabolické acidózy.

Záznam lze hodnotit až po 20 minutách snímání. Současné použití CTG a STAN snižuje výskyt metabolické acidózy o 60 % a počet operací pro fetální tiseň o 25 %<sup>[1]</sup>.

 [Podrobnější informace naleznete na stránce Elektrokardiografie.](#)



Ultrazvuk osmitýdenního plodu

## Odkazy

### Související články

- Hypoxie plodu
- Intrapartální monitorace plodu
- Kardiotokografie
- Fetální pulzní oxymetrie

### Reference

1. KREJČÍ, Vratislav. *Kardiotokografie, poruchy děložní činnosti, hypoxie plodu* [přednáška k předmětu Gynekologie a porodnictví předstátnicová stáž, obor Všeobecné lékařství, 1. lékařská fakulta Univerzita Karlova v Praze]. Praha. 17.2.2013.

### Doporučená literatura

- MĚCHUROVÁ, Alena. *Kardiotokografie : minimum pro praxi*. 1. vydání. Praha : Maxdorf, 2012. 183 s. ISBN 978-80-7345-274-2.

Citováno z „[https://www.wikiskripta.eu/index.php?title=Fetální\\_EKG&oldid=367396](https://www.wikiskripta.eu/index.php?title=Fetální_EKG&oldid=367396)“