

Regio cervicalis lateralis

Regio cervicalis lateralis, známá také pod starším názvem *regio colli lateralis* či *trigonum colli laterale*, je krční krajina ohraničená snopci *m. trapezius*, *m. sternocleidomastoideus* a *klavikulou*.

Tato krajina je průběhem dolního bříška *m. omohyoideus* rozdělena na kaudálnější **trigonum omoclaviculare** a kraniálnější **trigonum omotrapezium**. V hloubce nalezneme také **trigonum scalenovertebrale** a **fissura scalenorum**.

Ohraničení

- **Ventrálně:** zadní okraj *m. sternocleidomastoideus*;
- **dorsálně:** přední okraj *musculus trapezius*;
- **kaudálně:** *clavicula*.

Krajina je překrytá platysmou, v hloubce se sem otevírá *fissura scalenorum*.

Členění

Trigonum omotrapezium – horní část krajiny, nad *m. omohyoideus*.

Trigonum omoclaviculare – dolní část krajiny, pod *m. omohyoideus*.

Trigonum omotrapezium

- **Ventrálně:** zadní okraj *m. sternocleidomastoideus*;
- **dorsálně:** přední okraj *m. trapezius*;
- **kaudálně:** *venter inferior m. omohyoidei*.

Obsah

- *V. jugularis externa* – proráží *fascia cervicalis superficialis* v mediokaudální části trigona;
- *a. transversa colli*;
- *vasa cervicalia superficialia et profunda*;
- *vasa cervicalia ascendens*;
- *n. phrenicus*;
- *n. accessorius*;
- *pars supraclavicularis plexus brachialis* – *n. dorsalis scapulae*, *n. suprascapularis*, *n. thoracicus longus*, *nn. pectorales*;
- *nodi lymphoidei cervicales*;
- *punctum nervosum*;
 - místo průchodu senzitivních nervů z *plexus cervicalis* skrze *lamina superficialis fasciae cervicalis*, v polovině délky zadního okraje *m. sternocleidomastoideus*;
 - *n. occipitalis minor*, *n. auricularis magnus*, *n. transversus colli*, *nn. supraclaviculares (mediales, intermedii, laterales)*.

Trigonum omoclaviculare - fossa supraclavicularis major

- **Ventrálně:** zadní okraj *m. sternocleidomastoideus*;
- **kraniálně:** *venter inferior m. omohyoidei*;
- **kaudálně:** *clavicula*.

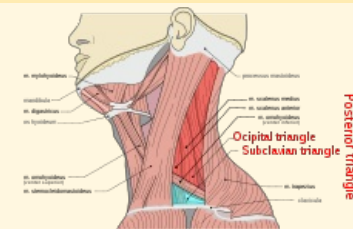
Obsah

- *Vasa subclavia*;
- *vasa suprascapularia*;
- *vasa cervicalia ascendenta et superficialia*;
- *plexus brachialis*;
- *n. phrenicus*;
- *nn. supraclaviculares*;
- *n. suprascapularis*;
- *a. transversa colli*;
- *v. jugularis externa*;
- *nodi lymphoidei supraclaviculares*;
- *angulus venosus*;
 - vlevo ústí *ductus thoracicus*;
 - vpravo *ductus lymphaticus dexter*;
- v hloubce je *trigonum scalenovertebrale*.

Trigonum scalenovertebrale

regio cervicalis lateralis

laterální krajina krku



regio cervicalis lateralis

Ohraničení přední okraj *musculus dorzálně* trapezius

Ohraničení zadní okraj **ventrálně** *m. sternocleidomastoideus*

Ohraničení *clavicula*

kaudálně

Přechází v krajina je překrytá platysmou, otevírá se sem **trigonum scalenorum**

Obsah

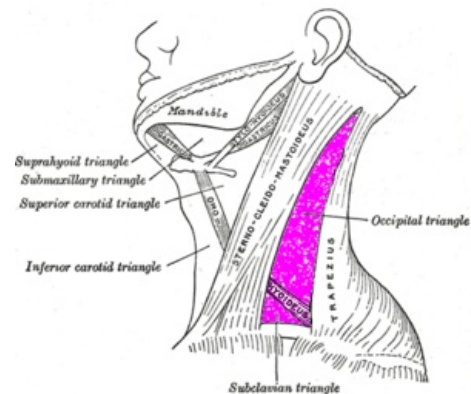
člení sa na **trigonum omotrapezium** (*n. occipitalis minor*, *n. auricularis magnus*, *n. transversus colli*, *v. jugularis externa*, *nn. supraclaviculares*, *a. transversa colli*, *vasa cervicalia superficialia et profunda*, *vasa cervicalia ascendens*, *n. phrenicus*, *n. accessorius*, *plexus brachialis*, *nodi lymphoidei cervicales*) a **trigonum omoclaviculare** (*vasa subclavia*, *vasa suprascapularia*, *vasa cervicalia ascendenta et superficialia*, *plexus brachialis*, *n. phrenicus*, *nn. supraclaviculares*, *n. suprascapularis*, *a. transversa colli*, *v. jugularis externa*, *nodi lymphoidei supraclaviculares*, *angulus venosus*, vlevo ústí *ductus thoracicus*

vpravo *ductus lymphaticus dexter*)

- **Ventrálně:** *m. sternocleidomastoideus*;
- **dorsálně:** *m. longus colli*;
- **laterálně:** *m. scalenus anterior*;
- **mediálně:** trachea, oesophagus, *glandula thyroidea*;
- **kaudálně:** *cupula pleurae*.

Obsah

- *V. subclavia*;
- *a. subclavia*;
- *plexus brachialis*;
- *truncus sympaticus* – *ganglion stellatum*, *ansa subclavia*;
- *nn. cardiaci cervicales*;
- *ductus thoracicus* – pouze vlevo;
- *angulus venosus sinister*;
- *ductus lymphaticus dexter*;
- *n. vagus*;
- *n. phrenicus*.



Sublavian triangle označuje trigonum omoclaviculare, occipital triangle trigonum omotrapezium.

Odkazy

Související články

- Fissura scalenorum

Externí odkazy

- HORKÝ, Drahomír a Květoslava NOVÁKOVÁ. *Morfologie orofaciálního systému pro studenty zubního lékařství* [online] . 2. vydání. Publikováno online. 2011. Dostupné také z <<https://mefanet.upol.cz/clanky.php?aid=58>>. ISBN 978-80-244-2702-7.

Použitá literatura

- GRIM, Miloš a Rastislav DRUGA, et al. *Základy anatomie, 5. Anatomie krajiny těla*. 1. vydání. Praha : Galén, 2002. 119 s. s. 96. ISBN 978-80-7262-179-8.

Citováno z „https://www.wikiskripta.eu/index.php?title=Regio_cervicalis_lateralis&oldid=425221“