

Dětské zlomeniny a epifyzeolýzy

U dětí se vyskytují některé typy zlomenin, které v dospělosti nevidáme. Obecně rozdělujeme dětské zlomeniny:

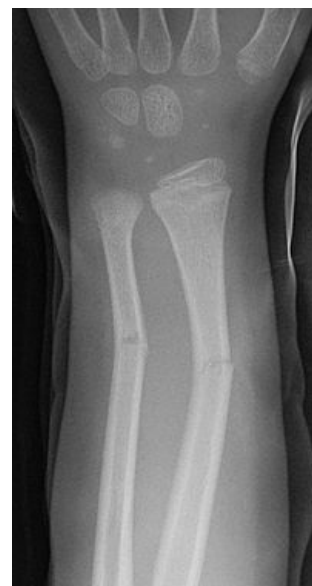- **separace epifýz a epifyzární zlomeniny**
- **zlomeniny z ohnutí** - jsou zrádné, není vidět linie lomu, kosti jsou pouze ohnuty - tzv. **bowing** zlomeniny
- **zlomeniny typu vrbového proutku** - fraktura kosti bez porušení periostu - tzv. **greenstick** zlomeniny
- **kompresní, „torus“ zlomeniny**

Separace epifýz

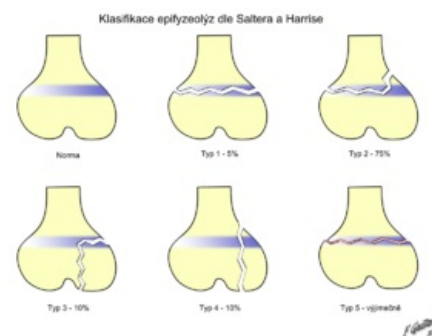
- růstové chrupavky jsou nejslabším místem dětského skeletu (ligamenta jsou několikrát silnější, proto nedojde k luxaci, ale láme se epifýza)
- k oddělení dochází hlavně v hypertrofické zóně růstové chrupavky, ve vrstvě degenerace a provizorní kalcifikace

Klasifikace dle Saltera a Harrise

- 1. typ - čistá separace epifýzy v růstové spáře**
 - nedochází ke kostní lézi, pokud není dislokována, lze ji přehlédnout
 - pokud není postižena germinální vrstva, je prognóza dobrá
- 2. typ - separace fýzy, ale v určitém místě dochází k lomu směrem do metafýzy**
 - na rtg vidíme trojúhelníkovitý fragment (Thurston-Hollandovo znamení)
 - také nebývá porucha růstu
 - typ 1 a 2 jsou epifyzeolýzy
- 3. typ - pravé epifyzární zlomeniny**
 - lomná linie začíná v kloubu, probíhá jádrem epifýzy do periferie
 - pravděpodobnost poruchy růstu kosti je značná
- 4. typ - transepimetafyzární zlomeniny**
 - také bývá porušen epifyzární cévní systém - poruchy růstu
- 5. typ - úrazy růstové spáry způsobené axiální kompresí**
 - u čerstvého poranění je diagnostika značně problematická



Zlomenina typu vrbového proutku - RTG



Klasifikace dle Saltera-Harrise

Terapie

- děti často snášejí úrazy končetin překvapivě dobře a negativní rtg často nic neznamena!
- někdy je dobré doplnit rtg zdravé končetiny (speciální - karpální kosti, patella aj.)
- dominuje konzervativní léčba
- obecně - konzervativně řešíme typy 1, 2 a 5 (typy 3 a 4, není-li dislokace)

Dětské zlomeniny za zvláštních okolností

- **porodní zlomeniny** - nejčastěji klíček, pak diafyzární fraktury humeru a femuru
- zlomeniny u **syndromu týraného dítěte** - dítě je zakřivené, vystrašené, na kůži hematomy, sufúze, vícečetné epifyzární separace
- **patologické zlomeniny** - u benigních kostních afekcí - hlavně juvenilní kostní cysty, neosifikující fibrom, chondrom aj.

Následky dětských zlomenin

- většina se hojí bez následků
- může dojít k poruchám růstových plotének
- nejčastější příčina zástavy růstu kosti - vytvoření tzv. **kostních můsteků**
 - **vyhojovací můstek** - vznikl ve štěrbině nedokonale reponované fýzy v distrakci
 - **osteonekrotický můstek** - porušením buněk rezervní a proliferativní zóny v důsledku poruchy epifyzeálních tepének
 - podle umístění v kosti jsou můstky:
 1. *periferní* - osová deviace končetiny
 2. *centrální* - zkrácení končetiny, dalším růstem se růstová spára deformuje do kuželovitého tvaru („tenting“)
 3. *kombinovaný* - nejzávažnější - zkrácení i angulace

Odkazy

Související články

- Coxa vara adolescentium

Zdroj

- BENEŠ, Jiří. *Studijní materiály* [online]. [cit. 2009]. <<http://jirben.wz.cz>>.

Použitá literatura

- DUNGL, P, et al. *Ortopedie*. 1. vydání. Praha : Grada Publishing, 2005. 1273 s. ISBN 80-247-0550-8.

Citováno z „https://www.wikiskripta.eu/index.php?title=Dětské_zlomeniny_a_epifyzeolýzy&oldid=438662“