

Angioinvasivní léčba tepenných uzávěrů a stenóz

Metody intervenční radiologie

- PTA (perkutánní transluminální angioplastika);
- zavádění stentů;
- zavádění stent-graftů nebo graft-stentů;
- lokální fibrinolýza.

Perkutánní transluminální angioplastika (PTA)

Perkutánní transluminální angioplastika (PTA) je invazivní terapeutická metoda, při které pomocí speciálního **balónkového katetru** pronikáme do lumen cévy až za stenózu, kterou pak nafouknutím balónku (mechanicky) **dilatujeme**. Na dilataci může navazovat **implantace stentu** nebo stentgraftu (stenting). Mezi příčiny stenóz či uzávěrů cév řadíme aterosklerózu, fibromuskulární dysplazii, stavy po opakovaných mikrotraumatech, apod.

PTA se používá u tepen končetinových, renálních (PTRA, perkutánní transluminální renální angioplastika), koronárních (PTCA, perkutánní transluminální koronární angioplastika), supraaortálních, ale i u stenóz a uzávěrů žil a dialyzačních AV-shuntů.

Indikace

K **PTA** jsou obecně nejvhodnější krátké cirkulární stenózy.

- **Končetinové tepny** – ICHDK stupně II.B – IV, zlepšení průtoku před plánovaným bypassesem, stenózy bypassů.
- **Supraaortální tepny** – projevy ischemie HK a mozku (stenóza karotid, vertebrobazilární insuficience).
- **PTRA – renovaskulární hypertenze** na podkladě aterosklerózy nebo fibromuskulární dysplazie.
- **PTCA** – stabilní angina pectoris nereagující na léčbu, nestabilní angina pectoris, AIM, stenóza aortokoronárního bypassu.
- **Žíly** – stenóza dialyzačního shuntu, syndrom horní duté žíly.

Kontraindikace

Rozlišujeme **kontraindikace** absolutní a relativní:

1. **absolutní** – nestabilní stav pacienta, hemodynamicky nevýznamná stenóza, krvácivost;
2. **relativní** – příliš dlouhá stenóza.

Technika

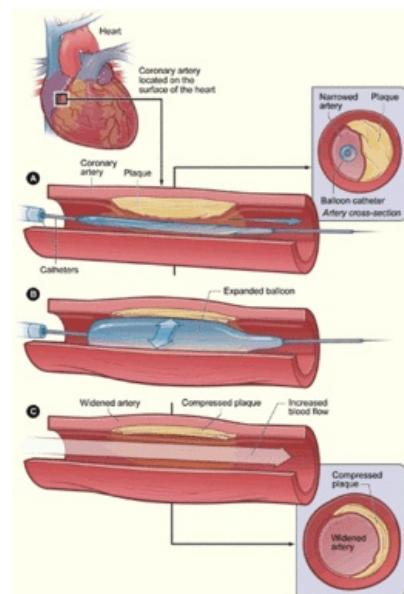
1. Vyšetření koagulačních parametrů (INR, APTT, počet trombocytů).
2. Před výkonem podáme antiagregancium (kyselina acetylsalicylová, Anopyrin) a blokátor kalciového kanálu (nifedipin) – prevence vazospasmů).
3. Prevence anafylaktického šoku při alergii na kontrastní látku (antihistaminika, kortikoidy).
4. Punkce cévy (většinou a. femoralis).
5. Heparinizace.
6. Zobrazení daného úseku cévního řečiště, zavedení vodiče do místa stenózy a po vodiči zavádíme katetr.
7. Insuflace balónku, dilatace léze (balonek ponechat 1–2 minuty nafouklý).
8. Kontrolní angiografie.
9. Po výkonu heparinizace s.c. dva dny, minimálně šest měsíců poté antiagregancia (kyselina acetylsalicylová, Anopyrin®).

Komplikace

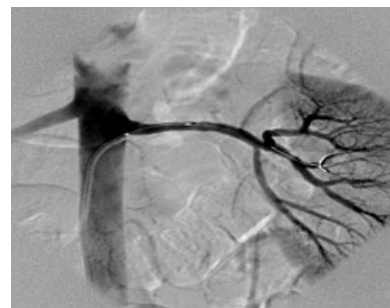- Celkové (podání kontrastu) – anafylaktická reakce, renální selhání.
- V místě punkce – hematoma, pseudoaneuryzma, arteriovenózní píštěl.
- V místě PTA – disekce, spasmus, periferní embolizace, ruptura tepny je zcela ojedinělou komplikací.

Stenty

- Stent je výztuž trubicového orgánu, jeho úkolem je udržet průsvit a průchodnost trubicové struktury, která je zúžena nebo uzavřena.



Princip PTCA



Selektivní angiografie a. renalis po proběhlé PTRA

Indikace

- neúspěch PTA (restenosa, disekce...);
- primární implantace stentu - uzávěry pánevních, koronárních, renálních tepen a vnitřních karotid, které jsou kontraindikovány k chirurgickému řešení.

Kontraindikace

1. hyperkoagulační stavy (hrozí thrombosa stentu);
2. extrémní vinutí přístupového cévního řečiště nebo řečiště v místě implantace stentu.

- Stenty se dělí na **samoexpandibilní** a **balon-expandibilní**.
- Pacienti jsou po výkonu heparinováni a podávají se jim antiagregancia.
- Komplikace - jako u PTA, navíc možná thrombosa stentu, jeho migrace, intimální hyperplazie (stenosa stentu), ve srovnání s PTA mají menší riziko restenosy, finančně jsou srovnatelné s bypassy (ale dlouhodobá průchodnost je u bypassů lepší).

Stent-grafty

Stentgraft je endovaskulární protéza, kombinace stentu a syntetické cévní protézy, která se zavádí endoluminální cestou, na rozdíl od klasických cévních protéz, jejichž implantace je chirurgická.

Podoba

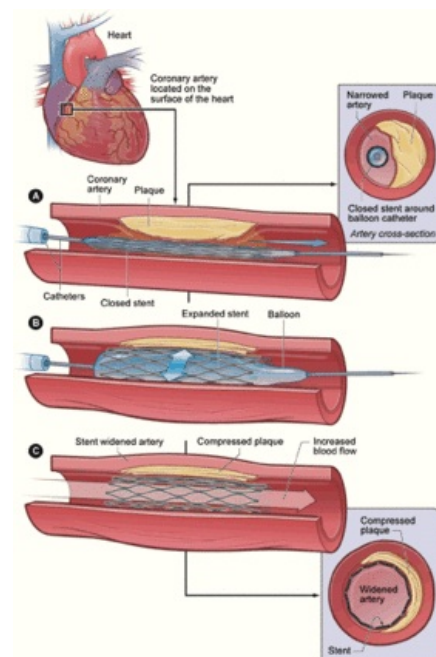
- **Grafted-stent** - celá výztuž je tvořená stentem, který je potažen umělým materiálem;
- **stented-graft** - stent vyztužuje pouze konce endovaskulární protézy.

Indikace

- aneurysmata;
- pseudoaneurysmata;
- disekující aneurysmata;
- tepenné a žilní ruptury;
- AV píštěle.

Lokální fibrinolýza

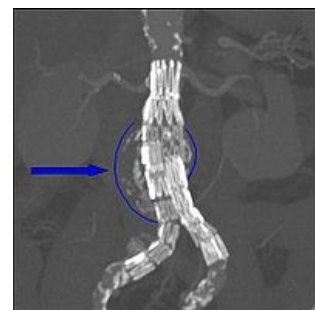
- Lokální fibrinolýza je indikována u relativně čerstvých tepenných i žilních thrombos (včetně uzávěrů bypassů, AV dialyzačních shuntů, komplikací angiografií a PTA).
- Spočívá v aplikaci fibrinolytika (streptokinasa, urokinasa, tPA) do místa thrombosity.
- **Kontraindikace:**
 - hemoragická diatesa;
 - kritická končetinová ischemie (nelze čekat několik hodin než fibrinolýza zabere);
 - akutní gastroduodenální vřed;
 - stavy po operaci, porodu či potratu, CMP, sepse, zhoubné nádory.
- U AIM lze fibrinolýzu provést, pokud od začátku příznaků neuplynuly více jak tři hodiny.
- **Provedení:**
 - Katetr s koncovým (kontinuální thrombolýza) nebo s bočními (pulsní thrombolýza) otvory se zavede do thrombu a podává se fibrinolytikum s opakovanými angiografickými kontrolami.
 - Po thrombolýze většinou následuje PTA nebo implantace stentu, popř. endarterektomie (thrombosa na plátu) nebo bypass.
- **Komplikace:**
 - Krvácení, periferní embolisace rozpouštěného thrombu, alergická reakce na thrombolýtikum.



Princip zavedení stentu



Grafted-stent (8 mm);
používaný pro léze
aa. iliaca)



CT obraz abdominální aorty:
abdominální aorta (z indikace
aneurysmatu) vyztužena
endoprotézou

Odkazy

Související články

- Akutní tepenné uzávěry
- Ischemická choroba srdeční
- Bypass

Použitá literatura

- ZEMAN, Miroslav, et al. *Speciální chirurgie*. 2. vydání. Praha : Galén, 2006. 575 s. ISBN 80-7262-260-9.

Zdroj

- BENEŠ, Jiří. *Studijní materiály* [online]. ©2007. [cit. 14.5.2010]. <<http://jirben2.chytrak.cz/materialy/chira/cevni.doc>>.

Externí odkazy

- ▶ zavedení stentu na videu: Coronary Angioplasty Stent Placement (<http://www.orlive.com/shawneemission/videos/coronary-angioplasty-stent-placement?view=displayPageNLM>)