

Vývoj končetin

Embryonální zdroje

Mezenchym – skelet a pojivové tkáně končetiny.

Přimigrované buňky – myogenní buňky, melanoblasty, Schwannovy buňky, angioblasty.

Ektoderm – epidermis, apikální ektodermová lišta.

4. týden

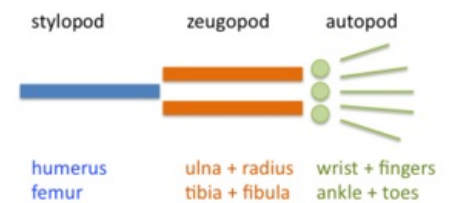
Na konci čtvrtého týdne se objevují končetinové pupeny a výchlípky na ventrolaterální straně těla embrya. Končetinové pupeny jsou tvořeny mezenchymovým jádrem, které je kryto ektodermem. Mezenchymové jádro je původně ze somatopleury laterálního mezodermu. Buňky ostatních tkání do končetin migrují. Horní končetinový pupen se objevuje o 2 dny dříve než dolní končetinový pupen. V celém vývoji končetin platí, že vývoj dolních končetin je o trochu opožděn za vývojem horních končetin.

5. týden

Horní končetinové pupeny mají tvar pádel. Dolní končetinové pupeny nabírají tvar ploutví.

6. týden

V šestém týdnu se oplošťuje distální část končetiny a vytváří základ ruky a nohy, tj. *autopodium* oddělené cirkulárním zúžením od zbytku končetiny tj. *axopodia*. Později se *axopodium* rozdělí podobným cirkulárním zúžením na *stylopodium* (stehno) a *zeugopodium* (lýtka). V šestém týdnu se také mesenchymové buňky se začínají zhušťovat, množovat a diferencovat se v chondrocyty. Chondrocyty vytváří první chrupavčité modely budoucích kostí. Začínají se také formovat prsty – tzv. digitální paprsky. V šestém týdnu už mohou nastat také pohyby končetin.



Stylopodium, zeugopodium a autopodium

7. týden

Během sedmého týdne končetiny rotují, horní končetiny ven, tj. extenzorová strana dorsálně s palcem laterálně a dolní končetiny dovnitř, tj. extenzorová strana ventrálně s palcem mediálně. Apoptosou buněk v budoucích meziprstních štěrbinách se formují prsty.

8. týden

Na konci embryonálního období začíná chondrogenní osifikace kostí končetin. Formace prstů je již dokončena, avšak proximálně stále přebývá blána, která prsty propojuje.

12. týden

Ve 12. týdnu se vytvoří primární osifikační centra v diafýze dlouhých kostí. Osifikace začíná v perichondriu diafýzy. Vzápětí vrůstají cévy do chrupavky v centru diafýzy a tvoří se primární osifikační centrum.

Postnatální vývoj

Obvykle je diafýza zcela osifikována již při narození. V epifýzách se vytváří sekundární osifikační centra až v časně fázi postnatálního vývoje. Jedinou výjimkou je distální epifýza femuru, kde se vytváří sekundární osifikační centrum již před narozením. Na rozhraní epifýz a diafýzy přetrvává epifýzová růstová ploténka, která je důležitá pro růst kostí do délky. Růstová ploténka vymizí, když kost doroste konečné délky (u většiny kostí mezi **14. a 18. rokem věku**) a epifýzy splývají s diafýzou.

Odkazy

Související články

- Zárodečný terčik
- Vývoj kostry/lebka a axiální skelet
- Vývoj páteře

Použitá literatura

- MOORE, Keith L. a T. V. N. PERSAUD. *Zrození člověka*. 1. vydání. Praha : ISV, 2002. 564 s. ISBN 80-85866-94-3.
- SADLER, Thomas W. *Langmanova lékařská embryologie*. 10. vydání. Praha : Grada, 2011. 432 s. ISBN 978-80-247-2640-3.