

# Kategorie:Gastroenterologie

Ukázat změny

## Stránky v kategorii „Gastroenterologie“

Zobrazuje se 200 stránek z celkového počtu 326 stránek v této kategorii.

(předchozí stránka) (další stránka)

### A

- Abdominální punkce (pediatrie)
- Achalázie
- Akutní cholangitida
- Akutní cholecystitida
- Akutní nekróza pankreatu
- Akutní pankreatitida (laboratorní diagnostika)
- Alergie na mléko
- Amyláza
- Amyláza (heslo)
- Amyláza/charakteristika
- Amyláza/interpretace
- Amyláza/průkaz makroamylázy
- Amyláza/stanovení
- Amyláza/stanovení ve stolici
- Antacida
- Antidiaroika
- Antiemetika
- Antimitochondriální protilátky
- Anální a rektální atrézie
- Ascites
- Askarióza
- Atrézie a stenózy tenkého střeva
- Atrézie jícnu
- Autoimunitní onemocnění jater
- Autoimunitní pankreatitida

### B

- Bakteriální gastroenteritidy
- Barrettův jícen
- Beta-karoten
- Biochemická vyšetření jater
- Biochemická vyšetření pankreatu
- Boerhaaveův syndrom
- Bolesti břicha (pediatrie)
- Bolestivý syndrom levého podbříšku
- Bolestivý syndrom nadbříšku
- Bolestivý syndrom pravého podbříšku
- Buddův-Chiariho syndrom
- Bílkoviny v séru a moči (1. LF UK, VL)
- Břišní tyfus

### C

- Choledocholitiáza
- Cholelitiáza
- Chronická cholecystitida
- Chronická onemocnění plic
- Chronická pankreatitida
- Chronické poruchy výživy
- Chymotrypsin ve stolici
- Criglerův-Najjarův syndrom
- Crohnova choroba
- Cronkhite-Canada syndrom
- Cysta choledochu
- Cystická fibróza
- Cysty a abscesy jater
- Céliakie

### D

- Dechové testy (rozcestník)
- Dechové testy s uhlíkem-13
- Dechové testy s vodíkem
- Dechový test s D-xylózou značenou uhlíkem-13
- Dechový test s močovinou značenou uhlíkem-13
- Dechový test s oktanoátem sodným značeným uhlíkem-13
- Dechový test se smíšenými triglyceridy značenými uhlíkem-13

- Deficit antitrypsinu
- Dermatitis herpetiformis
- Detekce antigenu *Helicobacter pylori* ve stolici
- Diagnostické užití ultrazvuku
- Diagnostické zobrazovací metody při vyšetření zažívacího traktu
- Diagnostické zobrazovací metody při vyšetření žlučníku a žlučových cest
- Diagnostika helikobakterové infekce
- Dieta při onemocnění žlučníku a slinivky
- Diferenciální diagnostika bolestí na hrudi/PGS (VPL)
- Diferenciální diagnostika ikteru
- Diferenciální diagnostika poruch polykání
- Diferenciální diagnostika průjmových onemocnění
- Diferenciální diagnóza zánětlivých a ileózních NPB
- Difúzní spasmus jícnu
- Divertikly jícnu
- Divertikulární nemoc tlustého střeva
- Dolní funkční dyspepsie
- Dunbarův syndrom
- Dyspepsie
- Důsledky portální hypertenze

## E

- *Echinococcus multilocularis*
- Elastáza 1 v séru
- Elastáza 1 ve stolici
- Endomysální protilátky
- Endoskop
- Endoskopická retrográdní cholangiopankreatikografie
- Enteroskopie
- Enterotoxikózy
- Enterální výživa při onkologických ochoreniach GITu
- Eradikace *Helicobacter pylori*

## F

- Diskuse s uživatelem: Fabera.petr/Pískoviště
- Fekální transplantace
- FNAB
- Funkční dyspeptický syndrom
- Funkční testy v gastroenterologii

## G

- Gastrická tonometrie
- Gastrický inhibiční polypeptid
- Gastrin
- Gastrin v séru
- Gastrinom
- Portál: Gastroenterologie
- Gastroezofageální reflux (pediatrie)
- Gastrointestinální hormony
- Gastrointestinální stromální tumor
- Gastrointestinální stromální tumor/PGS
- Gastroskopie
- Gilbertův syndrom

## H

- Haemocult
- *Helicobacter pylori*
- Hematemesis
- Hemochromatóza
- Hepatitida A
- Hepatitida B
- Hepatitida C
- Hepatitida D
- Hepatitida E
- Hepatitida F
- Hepatitida G
- Hepatitidy
- Hepatomegalie
- Hepatoprotektiva
- Hepatorenální syndrom
- Hiátová hernie
- Horní funkční dyspepsie

## I

- Ikterus
- Ileus
- Imunochemický test krve ve stolici
- Infekce vyvolané *Escherichia coli*

- Infekční cholangitida
- Inhibitory protonové pumpy
- Intolerance laktózy
- Invaginace
- Izolace DNA a genetické markery

## J

- Jaterní cirhóza
- Jaterní encefalopatie
- Jaterní fibróza
- Jaterní selhání
- Jaterní selhání (pediatrie)
- Jícen
- Jícnové varixy

## K

- Kalprotektin ve stolici
- Kamylobakterová enteritida
- Karbohydrátdeficientní transferin
- Karcinoid
- Karcinom pankreatu
- Karcinom Vaterovy papily
- Karcinom žaludku
- Karcinom žlučníku
- Kavokavální anastomózy
- Kolorektální adenom
- Kolorektální karcinom
- Kolorektální karcinom/diagnostika
- Kolorektální karcinom/epidemiologie
- Kolorektální karcinom/etiologie
- Kolorektální karcinom/patologie
- Kolorektální karcinom/PGS
- Kolorektální karcinom/prognóza
- Kolorektální karcinom/screening
- Kolorektální karcinom/staging
- Kolorektální karcinom/symptomatologie
- Kolorektální karcinom/terapie
- Koloskopické vyšetření
- Komplikace žaludečního a duodenálního vředu
- Konkrementy
- Krukenbergův tumor
- Krvácení z trávicí trubice
- Kvantitativní stanovení hemoglobinu ve stolici
- Kyselina ursodeoxycholová

## L

- Laboratorní metody v gastroenterologii
- Laddův syndrom
- Laktulózo/mannitolový test střevní propustnosti
- Laktózoový toleranční test
- Laxativa
- Uživatel:LeP/Pískoviště/střevní záněty
- Linitis plastica
- Lipáza
- Lipáza makroenzym
- Lipáza/stanovení
- Lipáza/základní charakteristika
- Litotrypse extrakorporální rázovou vlnou
- Lynchův syndrom

## M

- Malabsorpční syndrom
- Mallory-Weissův syndrom
- Malrotace střeva a volvulus
- Meckelův divertikl
- Megacolon congenitum
- Meteorismus
- Uživatel:Michmach/Pískoviště
- Miserere
- Monitorování vnitřního prostředí v intenzivní péči
- Motilita střeva
- Murphyho znamení

## N

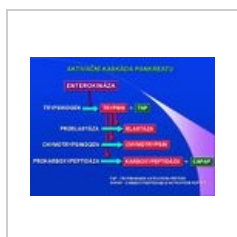- Nauzea
- Nealkoholická steatohepatitida
- Neceliakální glutenová senzitivita
- Neinfekční chronická jaterní onemocnění

- Nemoci slinných žláz
- Nemoci žlučníku a pankreatu u dětí
- Nepřímé testy exokrinní funkce pankreatu
- Nespecifické střevní záněty
- Nádory jater

(předchozí stránka) (další stránka)

## Soubory v kategorii „Gastroenterologie“

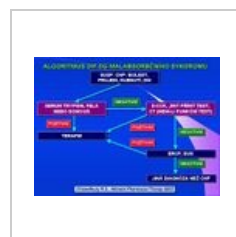Zobrazuje se 116 souborů z celkového počtu 116 souborů v této kategorii.



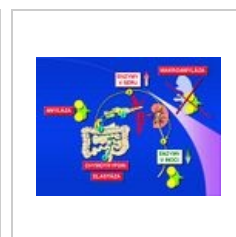Aktivační kaskáda...  
720 × 540; 57 KB



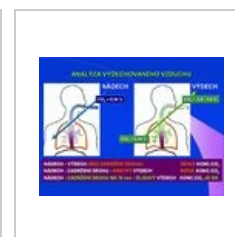
Akutní pankreatiti...  
720 × 540; 66 KB




Algoritmus dif. dg ...  
720 × 540; 66 KB




Amylaza.jpg  
720 × 540; 64 KB




Analýza vydechov...  
800 × 600; 86 KB



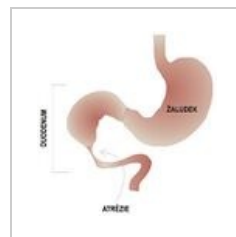
Antiendomysialní ...  
800 × 600; 125 KB




Antigliadinové pro...  
720 × 540; 73 KB



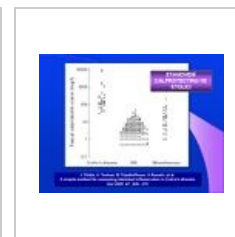
Aplikace dechovyc...  
800 × 600; 85 KB



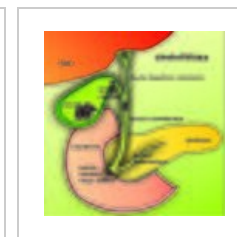
Atrezie duodena 2...  
350 × 363; 34 KB



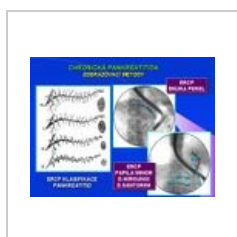Biochemická vyšet...  
720 × 540; 73 KB



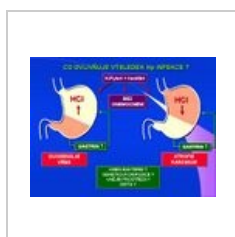
Calprotectin ve st...  
720 × 540; 42 KB



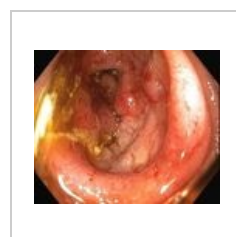
Cholelitiáza.jpg  
2 826 × 2 889; 2,96 MB



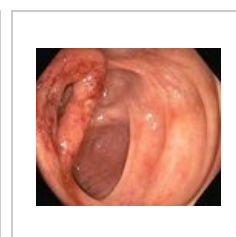
Chronická pankre...  
720 × 540; 70 KB



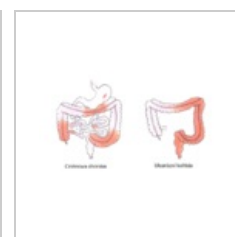
Co ovlivňuje výse...  
720 × 540; 57 KB



Crohn1.jpg  
300 × 250; 83 KB




Crohn2.jpg  
300 × 254; 73 KB



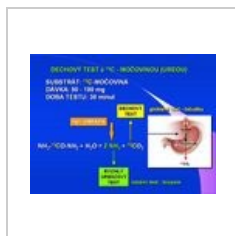
Crohnova choroba...  
667 × 409; 148 KB




Cysta choledochu ...  
547 × 763; 53 KB




Dechovy test 13C ...  
800 × 600; 84 KB



Dechovy test moc...  
800 × 600; 65 KB



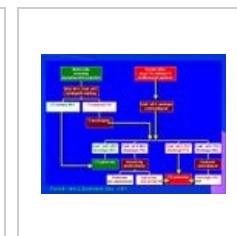
Detekce okultního...  
720 × 540; 82 KB



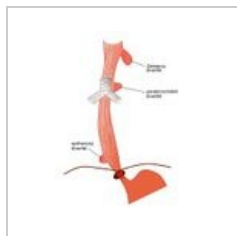
Detekce okultního...  
720 × 540; 58 KB




Dg algoritmus MS...  
720 × 540; 83 KB



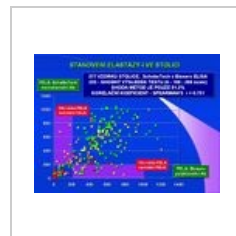
Diagnostika celiák...  
720 × 540; 57 KB



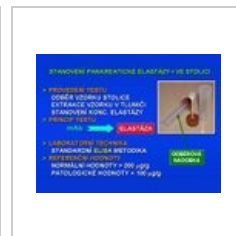Divertikly jícnu.jpg  
465 × 623; 38 KB



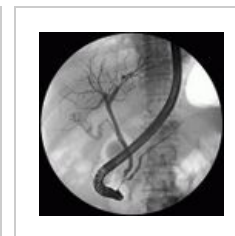EGT.jpg  
800 × 600; 97 KB



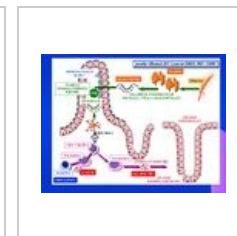
Elastaza ve stolici ...  
800 × 600; 112 KB



Elastaza ve stolici...  
720 × 540; 78 KB



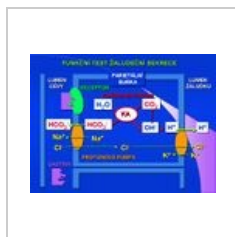
ERCP.jpg  
519 × 515; 80 KB




Etiopatogeneze ce...  
800 × 600; 90 KB



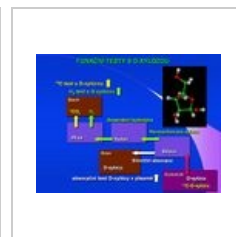Fcni test s d-xiloz...  
800 × 600; 60 KB



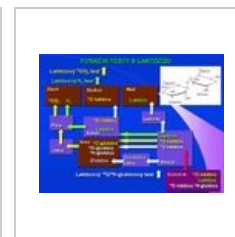
Fcni test zaludecn...  
720 × 540; 84 KB



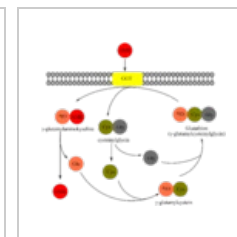
Fcni testy v gastro...  
720 × 540; 58 KB




Funkční testy s Dx...  
800 × 600; 60 KB




Funkční testy s la...  
800 × 600; 84 KB



Gama-glutamýlový...  
1 796 × 1 592; 62 KB




Graf k PABA testu...  
720 × 540; 46 KB




H2 mikronalyza...  
800 × 600; 89 KB




Home-care detekč...  
800 × 600; 74 KB



Hp detekce v histo...  
720 × 540; 56 KB




IFOBT.jpg  
800 × 600; 93 KB



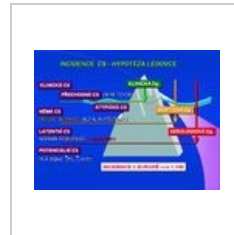
IFObt2.jpg  
800 × 600; 70 KB




Imunochemické te...  
720 × 540; 55 KB



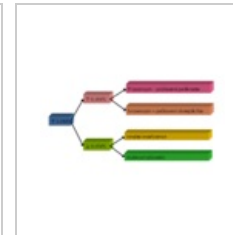
Incidence a morta...  
667 × 503; 62 KB




Incidence celiakie...  
800 × 600; 74 KB



Incidence kolorekt...  
800 × 600; 87 KB



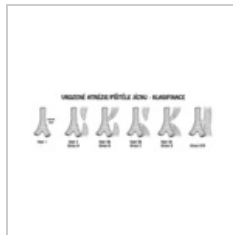Interpretace eleva...  
960 × 720; 22 KB



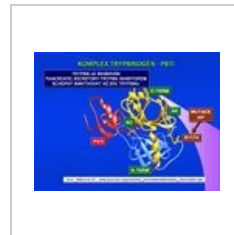
IR detekce.jpg  
720 × 540; 62 KB




IRMS detekce.jpg  
720 × 540; 56 KB



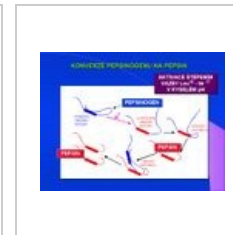
Jicen klasifikace.png  
1 200 × 400; 51 KB



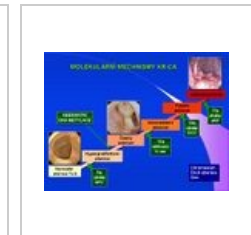Komplex trypsinoge...  
800 × 600; 79 KB



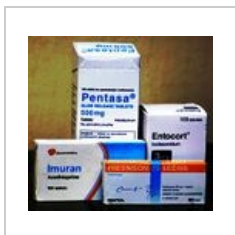Koncentrace Hb n...  
720 × 540; 59 KB



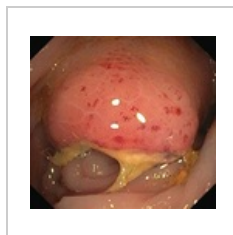Konverze pepsino...  
720 × 540; 48 KB




KR CA.jpg  
720 × 540; 56 KB




Leky crohn.jpg  
300 × 283; 89 KB



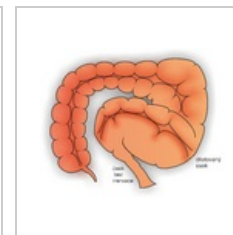
Lymfom.PNG  
482 × 450; 476 KB



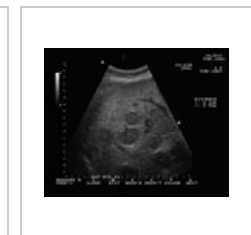
Markery akutni pa...  
800 × 600; 67 KB




Markery akutni pa...  
800 × 600; 67 KB




Megacolon.png  
3 351 × 2 708; 2,35 MB



Meta játra.jpg  
400 × 320; 79 KB




Metabolicke proce...  
720 × 540; 57 KB




Microsteam techn...  
720 × 540; 59 KB



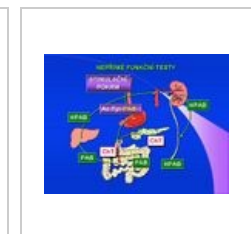Mikroskopické vyš...  
800 × 600; 89 KB



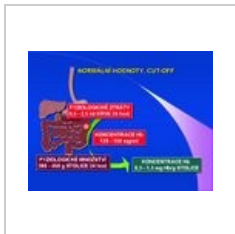MTG dechovy test...  
720 × 540; 67 KB



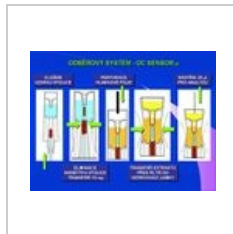Neinvaživní test H...  
720 × 540; 54 KB



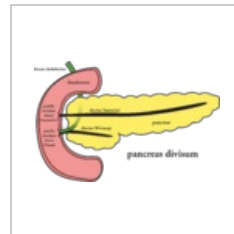
Nepřímé funkční t...  
720 × 540; 59 KB



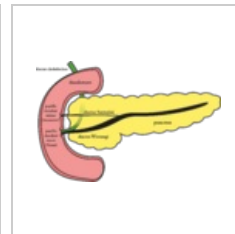
Normální hodnoty...  
720 × 540; 58 KB



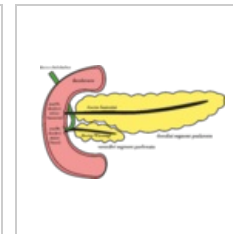
Odběrový systém -...  
800 × 600; 74 KB



Pancreas divisum...  
2 768 × 1 807; 394 KB



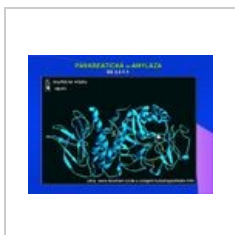Pancreas norma.png  
2 768 × 1 807; 377 KB




Pancreas vývoj.png  
2 830 × 1 724; 416 KB



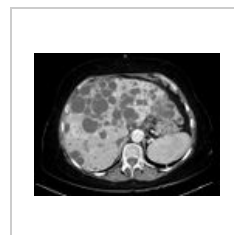
Pankreas.jpg  
720 × 540; 49 KB



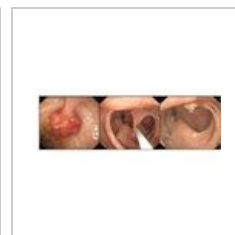Pankreaticka amyl...  
800 × 600; 74 KB



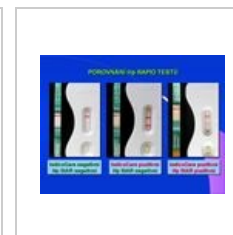
Pepsinogen I a II v...  
800 × 600; 87 KB



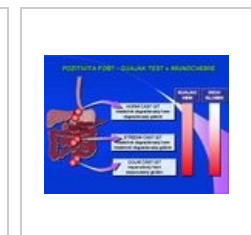
Polycystóza jater.j...  
1 090 × 839; 317 KB



Polypy.jpg  
800 × 313; 40 KB

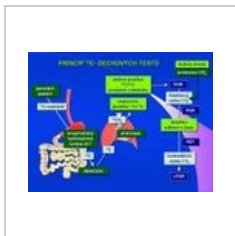

Porovnání Hp rapi...  
800 × 600; 77 KB

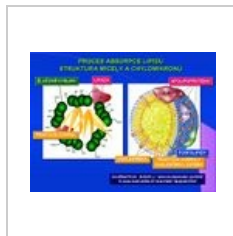

Pozitivita FOBT - ...  
720 × 540; 64 KB





Princip 13C decho...  
800 × 600; 85 KB



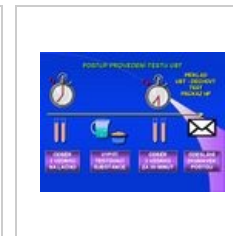Proces absorpce li...  
720 × 540; 76 KB



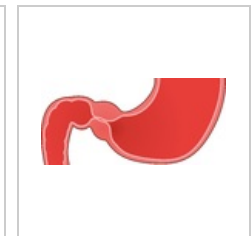
Produkce pepsino...  
800 × 600; 75 KB



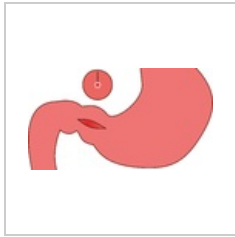
Prokalcitonin - mol...  
800 × 600; 65 KB



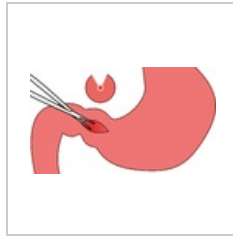
Provedeni testu U...  
720 × 540; 59 KB



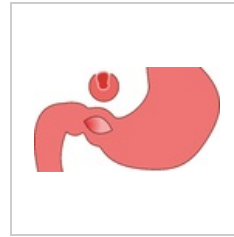
Pylorostenóza.png  
2 706 × 1 255; 213 KB



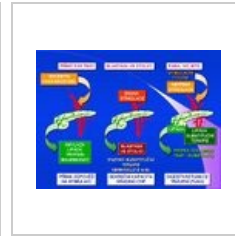
Pylorostenóza2.png  
2 700 × 1 479; 130 KB



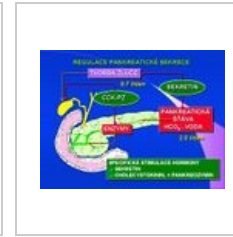
Pylorostenóza3.png  
2 711 × 1 551; 182 KB



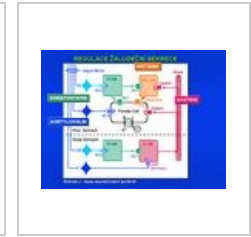Pylorostenóza4.png  
2 700 × 1 521; 143 KB



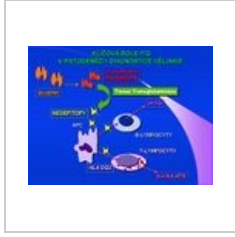
Přímý pzs test.jpg  
720 × 540; 83 KB




Regulace pankrea...  
720 × 540; 81 KB




Regulace žaludeč...  
720 × 540; 50 KB



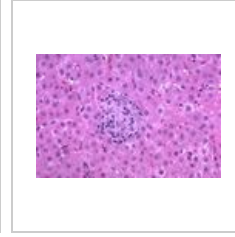
Role tTG u celiaki...  
720 × 540; 56 KB



Rutinní dg.jpg  
720 × 540; 62 KB



Sarcoid gross live...  
533 × 423; 18 KB



Sarcoidosis extrap...  
600 × 398; 65 KB



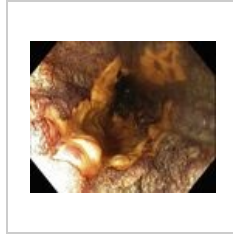Sekretin-pankreo...  
800 × 600; 92 KB



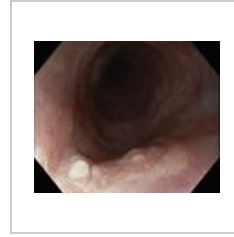Sekvence gastritid...  
800 × 600; 114 KB




Senzitivita a speci...  
720 × 540; 82 KB




Spinocel.jícen2.JPG  
646 × 528; 281 KB



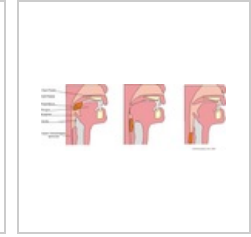
Spinocel.jícen.JPG...  
647 × 530; 243 KB



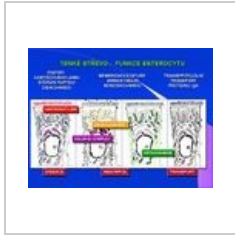
Stanovení chymot...  
800 × 600; 91 KB



Střevní permeabili...  
800 × 600; 101 KB



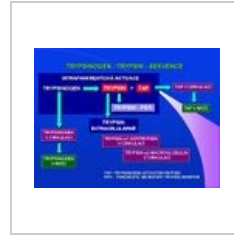Swallow food.png  
576 × 207; 46 KB



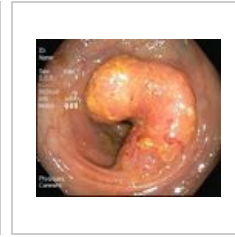Tenké střevo-fce e...  
720 × 540; 94 KB



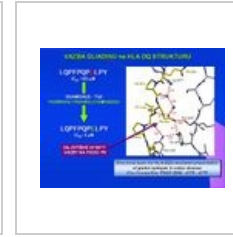
Tkanova transglut...  
800 × 600; 104 KB



Trypsinogen - tryp...  
720 × 540; 61 KB



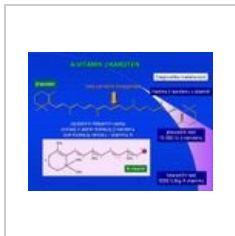
Tumor sigma.JPG  
348 × 295; 20 KB



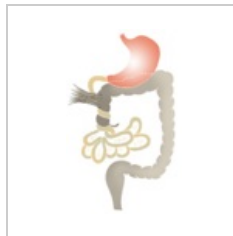Vazba gliadinu na ...  
800 × 600; 75 KB



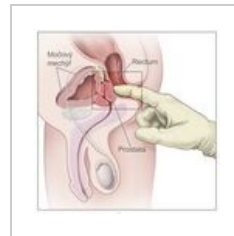
Vienna.pdf  
1 239 × 1 754; 82 KB



Vitamin A.jpg  
800 × 600; 64 KB



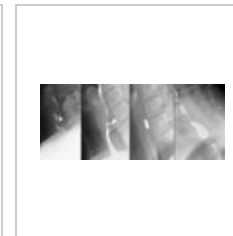
Volvulus.png  
500 × 794; 59 KB



Vyšetření per rect...  
2 025 × 2 018; 338 KB




Vyšetření stolice - ...  
800 × 600; 77 KB



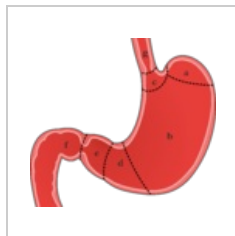
Zenker Divertikel ...  
1 428 × 580; 106 KB



Zlucovody-01.png  
1 000 × 1 414; 367 KB



Žaludek, G-buňky...  
720 × 540; 85 KB



Žaludek2.png  
2 724 × 2 482; 448  
KB

Citováno z „<https://www.wikiskripta.eu/index.php?title=Kategorie:Gastroenterologie&oldid=5719>“