

Obrna nervus medianus

K obrnám n. medianus nejčastěji dochází poraněním v anatomických úžinách, kterými prochází.

Nejčastější poranění n. medianus

Poranění n. medianus v axille

N. medianus vzniká spojením *radix medialis a lateralis* z laterálního a mediálního fascikulu. Toto spojení vzniká v axille, kde může být poraněn například při **dislokaci articulatio humeri**. Obrna tohoto nervu může vzniknout také při **bodných a střelných zraněních**.

Poranění n. medianus na předloktí

N. medianus se na předloktí dostává skrz hlavy *m. pronator teres* (canalis pronatorius). Zde může dojít k **utlačení** tohoto nervu a následnému brnění prvních třech prstů (dámy s těžkými kabelkami). Také zde může dojít k jeho zranění a následné obrně.

V dalším průběhu se zanořuje mezi druhou a třetí svalovou vrstvu flexorů. V distální části předloktí se n. medianus dostává **povrchově** a leží těsně pod povrchovou fascií mezi šlachami *m. flexor carpi radialis* a *m. palmaris longus*. V tomto místě je snadno a také **nejčastěji zranitelný** i málo hlubokou řeznou ranou (např. při práci s cirkulárkou, srážka s okenní tabulí, pokus o sebevraždu apod.).

Poranění n. medianus v canalis carpi

Z distální části předloktí pak n. medianus vstupuje do canalis carpi, kde běží pod *lig. carpi transversum*. V tomto místě dochází k utlačení tohoto nervu při **syndromu karpálního tunelu**. K jeho poranění může dojít **zlomeninami zápěstí** např. Collesova zlomenina.

Obraz obrny

Dochází k vyřazení funkce svalů, které n. medianus inervuje.

Projevy na předloktí

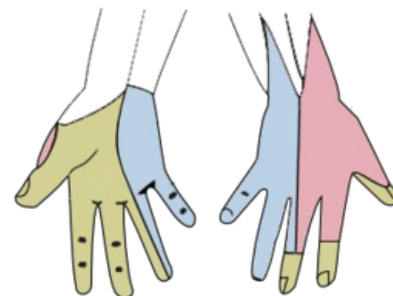
Vyřazením *m. pronator teres* dochází k **nemožnosti pronace** předloktí. Další obtíž je při **flexi 2. a 3. prstu** (vyřazení flexorů prstů). Flexe 4. a 5. prstu bude zachována díky inervační výjimce *m. flexor digitorum profundus*. Takový obraz obrny se nazývá **přisahající ruka** (preacher's hand).



Přisahající / žehnajíc ruka (flexe prstů)

Projevy na ruce

Postižení svalů palce (*m. opponens pollicis*), která se projeví **nemožností dát palec do opozice** tzn. **opičí ruka**. Dále se projevuje **nemožností flexe palce** (flexory palce kromě *caput profundum m. flexoris pollicis brevis*). Dochází k **nemožnosti flexe distálního interfalangeálního kloubu ukazováku** (nelze škrábat ukazovákem). Na ruce se projeví i **poruchy citlivosti** v senzitivní inervační oblasti n. medianus (1.-3. prst a polovina 4. na volární straně, koncečky těchto prstů na straně dorzální).



Senzitivní inervace n. medianus (žlutá)

Odkazy

Související články

- Syndroma canalis carpi
- Collesova zlomenina
- Obrna nervus ulnaris
- Obrna nervus radialis
- Obrna nervus axillaris
- Paréza plexus brachialis

Použitá literatura

- ČIHÁK, Radomír. *Anatomie 1*. 3. vydání. Praha : Grada Publishing, a.s., 2011. 552 s. sv. 1. ISBN 978-8-247-

3817-8.

- PETROVICKÝ, Pavel, et al. *Anatomie s topografií a klinickými aplikacemi I. : Pohybové ústrojí*. 1. vydání. Martin, SR : Vydavatelství Osvěta, 2001. 463 s. sv. 1. ISBN 80-8063-046-1.

Zdroj

- PASTOR, Jan. *Langenbeck's medical web page* [online]. [cit. 2009]. <<https://langenbeck.webs.com/>>.