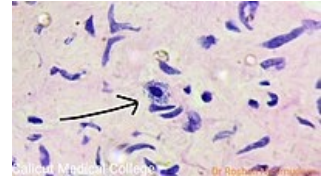


Žírné buňky



Žírné buňky (neboli mastocyty či heparinocyty) jsou lokalizovány zejména v pojivové tkáni nebo podél krevních kapilár. Jsou podobné bazofilním granulocytům - ve své cytoplazmě mají granula s heparinem (proto heparinocyty) a histaminem a na svém povrchu receptory pro IgE. Uplatňují se v alergických reakcích a zánětlivých procesech.




Mastocyt pod mikroskopem

Odkazy

Virtuální mikroskop

 [Heparinocyty - alcianová modř](#)



Mastocyt

Zdroj

- ŠVÍGLEROVÁ, Jitka. *Žírné buňky* [online]. Poslední revize 18. 2. 2009, [cit. 9.11.2010]. <https://web.archive.org/web/20160306065550/http://wiki.lfp-studium.cz/index.php/Žírné_buňky>.