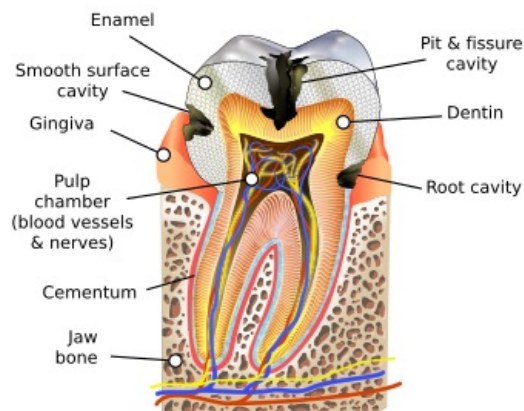


# Cementum

Cementum, *substantia ossea*, je tvrdá pojivová tkáň pokrývající povrch kořene zubu, která svou stavbou připomíná kost vláknitého typu. Skládá se z buněk, cementocytů a základní substance, která obsahuje 50% minerálních látek. Organická hmota je tvořena převážně kolagenními vlákny (kolagen typu I a III) a malým množstvím interfibrilární hmoty.

V krčkové části zubu se nachází cemento-sklovinná hranice. Ve 30% případů se cement přikládá těsně ke sklovině, v 60% sklovinu lehce překrývá a asi v 10% je mezi sklovinou a cementem štěrbinata, kde se nachází obnažený dentin. Vrstva cementu se od krčku směrem ke kořeni zesiluje.

Cement má velmi důležitou vlastnost, kterou je schopnost reagovat na zátěž. Stejně jako kostní tkáň dokáže cement resorbci či dotvořením tkáně zajistit lepší mechanickou odolnost, narozdíl od kostní tkáně ale není schopen remodelace. Další rozdílností cementu od kosti je to, že cementum je tkáň avaskulární, výživa probíhá skrze periodontium, a neinervovaná tkáň.



Schématické zobrazení cementu (modrá barva).

Na základě přítomnosti buněk rozlišujeme **dva typy cementu**:

## Acelulární

Primární, acelulární cement tvoří tenkou vrstvičku mineralizované matrix cementu. Nachází se v horních 2/3 krčku, během vývoje došlo k tomu, že cementoblasty "unikly" před extracelulární matrix směrem k apexu, tudíž je primární cement bez cementocytů. Jsou do něj zalita tzv. Sharpeyova vlákna. Jeho tloušťka se pohybuje okolo 50  $\mu\text{m}$ .

## Celulární

Celulární, také sekundární, cement je tvořen lamelami s cementocyty uloženými v lakunách. Cementocyty jsou hvězdicovité buňky s malými krátkými výběžky. Některé výběžky mohou komunikovat s Tomesovými vlákny odontoblastů. Šířka cementu v krčkové oblasti je okolo 500  $\mu\text{m}$ .

Ukládání cementu na povrch zubu je proces probíhající celý život, ke kterému dochází hlavně v místech s nadměrným zatížením nebo v oblastech traumatu. V průběhu se tedy vytvářejí inkrementální linie, které svědčí o postupném doplňování cementu.

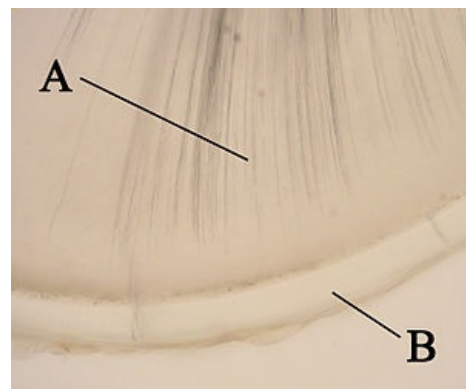
Do cementu vstupují svazky kolagenních vláken zvaných Sharpeyova vlákna.

## Sharpeyova vlákna

**Sharpeyova vlákna** jsou snopce kolagenních vláken procházejících periodontální štěrbinou.

- **Gingivální** - upínají se do volné gingivy. Tvoří tzv. **cirkulární vaz**, který rozrušujeme před extrakcí zubu.
- **Transseptální** - spojují sousední zuby v řadě. Při úbytku alveolárního výběžku přibývá těchto vláken.
- **Hřebenová** - vycházejí z hřebene alveolu do krčkové oblasti cementu. Působí proti silám na **tah**.
- **Horizontální** - podporují předchozí vlákna.
- **Šikmá** - zachycují hlavní část okluzního zatížení zubu. Působí proti silám na **tlak**.
- **Apikální** - vedou od apexu zubu ke dnu zubního lůžka.

Tomuto uspořádání se říká **funkční uspořádání**.



A - dentin; B - cement (acelulární).

## Odkazy

## Související články

- Dentinum
- Enamelum
- Tvrde zubní tkáně
- Zuby

## Použitá literatura

- KLIKA, Eduard, et al. *Histologie pro stomatology*. 1. vydání. Praha : Avicenum, 1988. 448 s.

### PERIODONTÁLNÍ LIGAMENTA

