

# Kožní eflorescence

Eflorescence neboli výkvětek je kožní projev onemocnění. Jednotlivé eflorescence mohou splývat do chorobných ložisek či ploch. Soubor eflorescencí se nazývá **exantém**. Pokud je exantém na sliznici, nazývá se **enantém**.

**Primární** eflorescence je prvotním projevem onemocnění. **Sekundární** vznikne vývojem z primární eflorescence nebo jako druhotný projev na ložiscích či plochách.

U eflorescencí hodnotíme:

1. lokalizaci,
2. velikost,
3. tvar,
4. barvu,
5. povrch,
6. ohraničení,
7. okolí.

## Primární eflorescence

**Makula (skvrna)** je malá plošná změna barvy daná hlavně změnou prokrvení, množstvím cév či pigmentu.

- piha, vitiligo, některé lékové exantémy

**Papula (pupen)** je malá kožní prominence do 1 cm.

- psoriáza, bradavice
- papulopustula – pupen obsahující dutinu vyplněnou hnisem (akné)
- papulovezikula – pupen s dutinkou s čirým obsahem

**Tuber (hrbol)** je papula větších rozměrů (nad 1 cm).

- u furunklu, spinaliomu, lipomu

**Pomphus (kopřivkový pupen, urtica)** je pupen podmíněný edémem koria, trvá krátce, obvykle svědí.

- kopřivka, bodnutí hmyzem (komár)

**Vezikula (puchýřek)** je dutina vyplněná čirým obsahem.

- subkorneální – impetigo
- intraepidermální – pemphigus vulgaris, ekzém, herpes simplex
- subepidermální – bulózní pemfigoid, dermatitis herpetiformis (Duhring)

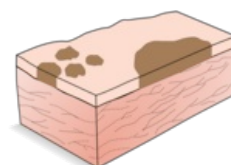
**Bulla** je větší, vzniká např. u Lyellova syndromu, bulózní forma impetiga

**Pustula** je dutina vyplněná hnisem; častěji ale vzniká sekundárně zakalením obsahu vezikuly

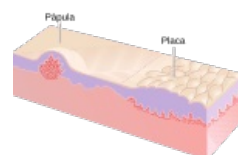
- primární – folikulitída, psoriasis pustulosa

**Nodulus** (uzel) je ohraničený okrouhlý útvar, který vzniká změnami koria nebo podkoží. Může být palpovatelný pod povrchem nebo může být vyvýšený.

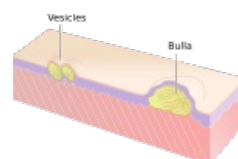
- Např.: erythema nodosum, lipom.



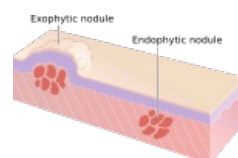
Makuly a skvrna



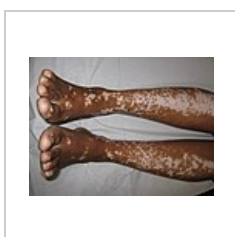
Papula




Vezikuly a bula



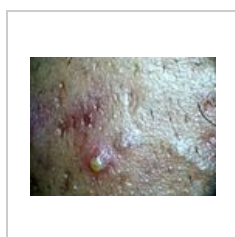Noduly



Vitiligo – splývající makuly



Bradavice – papulózní léze na ukazováku



Pustula

# Sekundární eflorescence

**Squama (šupina)** je tenká destička odlupující se rohoviny.

- pityriaziformní – šupinky podobné otrubám (pityriasis versicolor)
- lamelózní – plátkovitá (chronický ekzém)
- exfoliativní – cárovitá (spála)

**Crusta (strup)** vzniká zaschnutím tkáňového moku (žlutá barva), hnisu (žlutozelená barva) či krve (barva hnědá až černá).

- crustosquama – šupina prostoupena tekutinou a zaschlá
- rupia – terasovitě navrstvená

**Eschara (příškar)** vzniká odumřením kůže, odumřelá tkáň je zpočátku bělavá, později šedohnědá až černá, ohraničená demarkačním zánětem, zanechá po sobě vřed, hojí se jizvou.

- např: poleptání, popálení, trofické oběhové poruchy

**Ragáda (puklina)** je štěrbinovité porušení kontinuity kůže, vzniká prasknutím jen epidermis; pokud jde pod epidermis, krvácí – **fissura (trhlina)**.

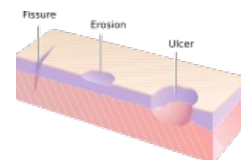
- při porušené pružnosti kůže (edém, infiltrát, hyperkeratóza...), v místech mechanického namáhání

**Eroze (oděrka)** – povrchní defekt zasahující jen na epidermis či sliznici, při obnažení stratum spinosum mokvá, porušení papil způsobí jemné krvácení.

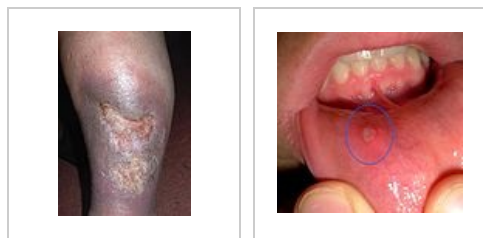**Exkoriace** vzniká mechanickým škrábáním (při pruritu).

**Ulcus (vřed)** je hluboký defekt kůže, vždy zasahuje korium nebo hlouběji, popisujeme velikost a tvar, spodinu (čistá, povleklá; jemná, hrboilatá,...)

**Afta** je eflorescence vyskytující se jenom v dutině ústní, je to eroze krytá fibrinem, ohraničená zarudlým lemem.



Ulcus, fissura a eroze



Ulcus cruris

Afta

## Další termíny při popisu kožních změn

**Erythema (erytém)** – červené zbarvení kůže.

**Oedema (edém)** – difúzní zduření kůže.

**Madidatio (mokvání)** – prýštění tkáňového moku.

**Cicatrix (jizva)** – vzniká přeměnou granulační tkáně (úbytek fibroblastů a kapilár), čerstvá je růžová, stará je bělavá. Jizva může být atrofická, hypertrofická, keloidní.

Lichenifikace je zhrubění kůže.

## Odkazy

### Související články

- Infekční exantémová onemocnění v dětském věku
- Konfigurace eflorescencí
- Lokalizace eflorescencí

### Zdroj

- BENEŠ, Jiří. *Studijní materiály* [online]. ©2007. [cit. 9.12.2010]. <<http://jirben2.chytrak.cz>>.

### Použitá literatura

- ŠTORK, Jiří, et al. *Dermatovenerologie*. 1. vydání. Praha : Galén, Karolinum, 2008. [ISBN 978-80-7262-371-6](#).
- JIRÁSKOVÁ, Milena. *Dermatovenerologie pro stomatology*. 1. vydání. Praha : Professional Publishing, 2001. [ISBN 80-86419-07-X](#).