


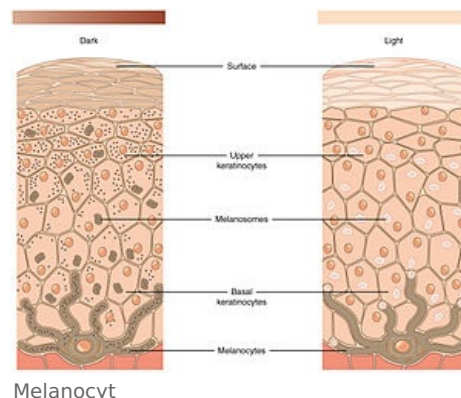
Poruchy pigmentace

Jako poruchy pigmentace se označují onemocnění spojená nadbytkem nebo nedostatkem melaninu, případně přítomností jiného endogenního nebo exogenního pigmentu.^[1]

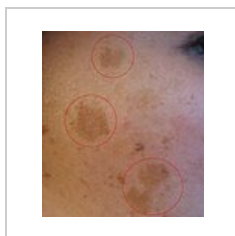Hyperpigmentace

Hyperpigmentace je nadbytek melaninu.

- **Ephelides, pihy** – jsou ostře ohraničené, žlutavé nebo hnědavé skvrnky velké několik mm. Vzácně se mohou objevit i na rtech a dutině ústní. Patří mezi dominantně dědičné **odchytky**.
- **Peutzův-Jeghersův syndrom** – je AD dědičné onemocnění. Projevuje se intestinální polypózou a pihám podobnou pigmentací okolo úst a na červeni rtu.
- **Chloasma uterinum** (melasma) jsou velké, ostře ohraničené, žlutavé až žlutohnědé skvrny. Objevují se symetricky na spáncích a tvářích dívek a žen. výskyt je dán hormonálně, často se objevují v graviditě.
- **Poikiloderma Civate** je hyperpigmentace spojená s teleangiektáziemi. Vyskytuje se u žen středního věku na laterálních plochách krku, asi po fotodynamicky působících látkách.



pihy



Chloasma

Sekundární hyperpigmentace

- po nemocech, dermatitidy mechanické, fyzikální, chemické, fotodermatózy, psoriáza, lichen ruber, chronický ekzém, atopická dermatitida, ...

Odstraňování – různé bělicí prostředky (nespolehlivé) - hydrargyum amidochloratum, peroxid vodíku, ...

Hypopigmentace


Hypopigmentace je nedostatek melaninu.

- **Leucoderma** je sekundární depigmentace v místě odhojených projevů kožní choroby. Obvykle zachová tvar původních eflorescencí;
 - leukoderma psoriaticum, syfiliticum, ...
- **Albinismus** je AR dědičná porucha metabolismu enzymu tyrosinázy spojená s totální nebo parciálním chyběním melaninu.

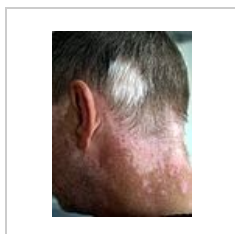 *Podrobnější informace naleznete na stránce Albinismus.*

- **Vitiligo** je progresivní chronické onemocnění neznámé příčiny. Postihuje více ženy. Výskyt je často familiární. Projevuje se jako ostře ohraničené bílé skvrny různé velikosti, okraje mají „návějovitou“ hyperpigmentaci. Vlasy mohou být odbarvené.

 *Podrobnější informace naleznete na stránce Vitiligo.*



albinismus



Vitiligo

Dyschromie

Dyschromie je difuzní změna barvy kůže způsobená odchylkou přirozené pigmentace melaninem nebo ukládáním jiných, **endogenních** i **exogenních** pigmentů.

Endogenní pigmenty

- **Hemosiderinové pigmentace** - hemosiderosis (capillaritis) je nejčastěji na bérkách u varikózního komplexu. Je to onemocnění neznámé etiologie projevující se svěděním, ekzémem a petechiemi.
- **Žlučová barviva** - projeví se jako žloutenka.

 *Podrobnější informace naleznete na stránce Ikterus.*

Exogenní pigmenty

- **Argyróza** - šedé zbarvení sliznic po ošetřování roztoky stříbra. Nejdříve se objeví na gingivě. Mezi exogenní dyschromie patří i tetování.

Odkazy

Související články

- Pigment
- Fototypy
- Ikterus
- Anatomie kůže
- Fyziologie kůže

Zdroj

- BENEŠ, Jiří. *Studijní materiály* [online]. ©2007. [cit. 12.1.2011]. <<http://jirben2.chytrak.cz/>>.

Reference

1. PIZINGER, Karel. *Dermatovenerologie*. 1. vydání. Plzeň : Euroverlag, 2012. ISBN 978-80-7177-985-8.