

Rectum

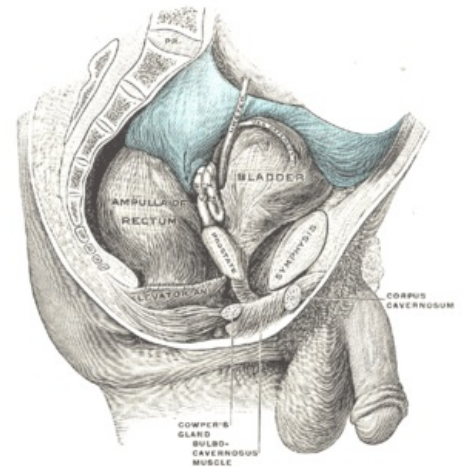
Jedná se o poslední úsek tlustého střeva. Nachází se v malé pánvi. Je dlouhé 12–16 cm a široké asi 4 cm. Naplněné rectum je trojitě bočně zakřivené (při pohledu předozadním), a dvojitě esovitě zakřivené předozadně (při pohledu ze strany). Boční zakřivení je dáno ostřejší vkleslinou na pravém boku rekta. Uprostřed jeho délky, v místě **Kohlrauschovy řasy**, při jejíž bazi je zesílená cirkulární svalovina, proti této vkleslině se rectum vyklenuje doleva, nad ní a pod ní doprava.

Předozadní dvojí zakřivení:

1. **flexura sacralis** - v kranialních třech čtvrtinách délky rekta rovnoběžně se zakřivením kosti křížové a kostrče (konvexitou dozadu);
2. **flexura perinealis** - na začátku poslední pětina až čtvrtina délky, ohýbá rectum při a pod hrotem kostrče dozadu k análnímu otvoru (rectum vyklenuto konvexitou dopředu);

Rectum má dvě hlavní části:

1. **ampulla recti** (rectum v užším slova smyslu) - kranialní část, délka 10–12 cm, v rozsahu *flexura sacralis*, perineální flexurou přechází do:
2. **canalis analis** - délka 2,5–3,8 cm, užší, liší se podélnou orientací slizničních řas.



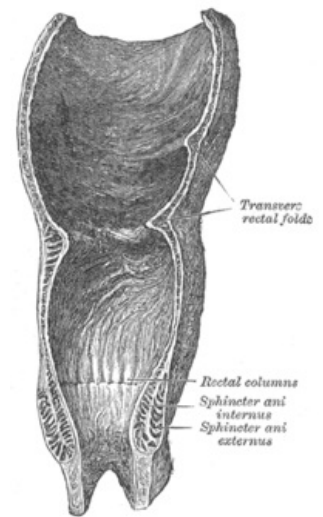
Syntopie rekta (s naplněnou ampulou a močovým měchýřem)

Sliznice rekta

Má stejnou barvu a vzhled jako colon. Nacházíme na ní typické **slizniční řasy** a další útvary.

V *ampulla recti* nalezneme:

- **plicae transversales recti** - uprostřed délky ampuly, obvykle tři:
 1. horní a dolní řasa - vystává od levé stěny;
 2. Kohlrauschova řasa - prostřední, začíná od pravé stěny;
- **linea anorectalis** - hranice ampulární části rekta a análního kanálu, jde napříč rektum při hrotu kostrče.



Podélný řez rektum

V *canalis analis* nalezneme:

- *columnae anales* - podélné řasy, 6–10 ks po obvodu kanálu;
- *sinus anales* - vklesliny mezi dolními konci *columnae anales*;
- *valvulae anales* - slizniční řasy ve tvaru příčných obloučků, kaudálně zakončují *sinus anales*;
- *zona haemorrhoidalis* - pás sliznice ve výši *columnae et sinus anales*, podložený plexus venosus rectalis a m. sphincter ani internus;
- **epitel** sliznice rekta v ampule **jednovrstevný cylindrický**, schopnost vstřebávat (čípky);
- četné **Lieberkühnovy krypty** - množství **pohárkových buněk**;
- *glandulae anales* - slizniční žlázy v místě *sinus anales*, každá šest tubulů, ústí do análních krypt, secernují hlen;
- slizniční vazivo - obsahuje *folliculi lymphatici solitarii*;
- *lamina muscularis mucosae* - silná;
- změna epitelu v průběhu *canalis analis* - epitel **jednovrstevný cylindrický** → **vícevrstevný dlaždicovitý nerohovějící**;
- *pecten analis* - světlejší pás sliznice navazující na *valvulae anales*, vícevrstevný dlaždicovitý epitel nerohovějící, podslizniční vazivo hustší a pevnější.

Podslizniční vazivo rekta

Podslizniční vazivo je vysoké a řídké. Sliznice se může svou vahou a s pohybem obsahu posouvat kaudálně až vyhřeze z řitního otvoru - *prolaps sliznice*.

Svalovina rekta

Zevní podélná vrstva je souvislá a tvoří tzv. **plášť** rekta. Do pláště se rozšířily a zesílily všechny tři taenie. Cirkulární vrstva hladké svaloviny je zesílena v horních třech čtvrtinách análního kanálu, v rozsahu *zona haemorrhoidalis, valvulae anales, pecten analis*. Tvoří zde *musculus sphincter ani internus*, který končí těsně nad *linea anocutanea*. Ke svalovině rekta se od hráze přikládá *musculus sphincter ani externus*, který je tvořen příčně pruhovanou svalovinou.

Povrchová vrstva rekta

Peritoneum obaluje rektum na přechodu z esovité kličky. Někdy tvoří i krátké *mesorectum*. Dále se rektum zanořuje pod peritoneum malé pánve. Spojení peritonea se stěnou rekta sahá nejkaudálněji na přední straně rekta - u ženy do výše Kohlrauschovy řasy, u muže o něco výše. Odtud peritoneum přechází u muže na *vesica urinaria*, u ženy na uterus.

Vznikají tak hlubší prohlubi peritonea:

- *excavatio rectovesivalis* - u muže;
- *excavatio rectouterina*- u ženy (hlubší);
- *recessus pararectales* - mírné vklesliny nástěnného peritonea po stranách rekta.

Od zanoření pod peritoneum je povrch rekta pokryt vazivovou adventicií (*fascia recti*).

Syntopie rekta

Nad úrovní diaphragma pelvis se rektum stýká:

- *vzadu*: s obratli S₃-S₅ + kostrčí prostřednictvím řídkého vaziva - je s nimi spojeno pomocí hladkého svalu *musculus rectococcygeus* a *ligamentum anococcygeum*;
- *vpředu u ♂*: se zadní stěnou močového měchýře a s *vesiculae seminales* prostřednictvím *septum rectovesicale*;
- *vpředu u ♀*: se zadní stěnou vaginy prostřednictvím *septum rectovaginale* - zesiluje perineální klín;
- **boční plochy rekta** - obráceny proti *musculus levator ani*.

Pod a v úrovni diaphragma pelvis se rektum stýká:

- *vzadu* - s vazivem před kostrčí a pod hrotem kostrče, v místě *ligamentum anococcygeum*;
- *vpředu* - se svaly hráze, před rektum - mezi ním a vaginou - u ženy **perineální klín**;
- po stranách *musculus sphincter ani externus* - tukem vyplněné jámy - ***fossa ischiorectalis dextra et sinistra***.

Anus - řitní otvor

Jedná se o zevní ukončení canalis analis. Anus je lemován kůží. Kůže je více pigmentovaná, stažená a složená v radiární řasy činností svěračů. **Crena ani** je vkleslina v místě řitního otvoru. Je zakrytá okraji hýždí, v těsném okolí anu jsou silnější chlupy. **Glandulae circumanales** je apokrinní potní žlázy tvořící prstenec kolem řitního otvoru. Tuhá vazivová destička, která spojuje v mediální rovině stěnu análního kanálu s kostrčí se nazývá *ligamentum anococcygeum*. Mechanismus análního uzávěru je způsoben svěrači a svalovinou pánevního dna.

M. sphincter ani internus - zesílená **hladká cirkulární svalovina** análního kanálu, prstenec od *linea anocutanea* kraniálně ke *columnae anales*.

M. sphincter ani externus - svěrač z **příčně pruhované svaloviny**, zvenčí obemývá *musculus sphincter ani internus*, zdola přiložený k *musculus levator ani*, má tři části:

1. ***pars profunda*** Hluboká složka svalu, která je uložena nejkraniálněji. Leží těsně pod průchodem rekta skrze diaphragma pelvis. Vzadu a laterálně je ve styku s *musculus puborectalis*. Ten je součástí dna pánevního (*musculus levator ani*). Mediální svalová vlákna jsou **cirkulární**, laterální svalová vlákna tvoří dopředu otevřenou vidlici. Jsou fixována k *hiatus urogenitalis*. Spolu s *musculus puborectalis* tvoří nejdůležitější složku uzávěrového mechanismu konečníku - funkční označení *musculus compressor recti*.

2. ***Pars superficialis***; Tvořený převážně cirkulárně uspořádanými vlákny zakotvenými vpředu na *centrum tendineum perinei* a vzadu na *ligamentum anococcygeum*. Smrštěním zužuje anální kanál.

3. ***Pars subcutanea***; Má podkožní prstenec svalových vláken. Je fixovaný pruhy vaziva a hladké svaloviny ke kůži okolo análního otvoru, kterou svým smrštěním vtahuje a zřasuje. Jeho funkční složkou je *m. corrugator ani*.

M. puborectalis - součást svalstva **dna pánevního**, odstupuje po obou str. symfýzy, jde podél *hiatus urogenitalis* zevně od *musculus levator prostatae* (*m. puboprostaticus*) muže nebo *musculus pubovaginalis* ženy, ze zadu obemývá anální kanál v úrovni *pars profunda m. sphincter ani externus*, vytváří *musculus compressor recti*.

Inervace svaloviny: nervus pudendus, složky z *musculus levator ani* - přímo z *plexus sacralis* (S₃-S₄).

Defekace

Faeces přechází z *colon sigmoideum* do rekta → roztažení ampuly → reflex uvolnění *musculus sphincter ani internus*. Reflexní stažení *musculus sphincter ani externus* a *musculus puborectalis* a činnost břišního lisu → vypuzení obsahu Gastrokolický reflex - rovněž roztažení žaludku potravou může vyvolat kontrakci *colon sigmoideum*.

Hmatné útvary při vyšetření per rectum

📌 *Podrobnější informace naleznete na stránce [Vyšetření per rectum](#).*

- kontrahovaný *musculus sphincter ani externus*;
- *musculus sphincter ani internus*;
- pružné zúžení v místě průchodu rekta skrze *diaphragma pelvis*;
- rozšíření do *ampulla recti*;
- kostrč (směrem dozadu);
- *spinae ischiadicae* (laterálně).

Kromě toho navíc:

- ♂ - prostata (vpředu před rektem), roztažený močový měchýř (nad prostatou);
- ♀ - odpor vaziva perineálního klínu, děložní čípek (nad ním, skrze vaginální stěnu).

Odkazy

Související články

- [Tlusté střevo](#)

Použitá literatura

- ČIHÁK, Radomír a Miloš GRIM. *Anatomie*. 2. upr. a dopl. vydání. Praha : Grada Publishing, 2002. 470 s. sv. 2. [ISBN 80-247-0143-X](#).