

Maisonneuveova zlomenina

Maisonneuveova zlomenina [*mezonöv*] je etážová kombinovaná fraktura v oblasti bérce a hlezna. Vzniká **everzí** či **zvní rotací** kotníku, často u sportovců. Síla se přenáší přes **interoseální membránu** na proximální třetinu fibuly, kde vzniká subkapitální fraktura.

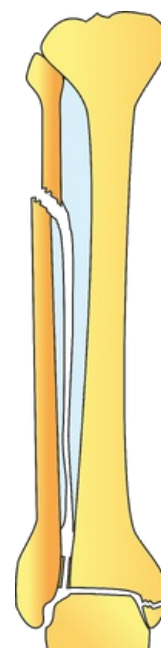
Fraktura odpovídá vysoké zlomenině kotníku typu **Weber C s**:

- zlomeninou **mediálního kotníku** či rupturou **lig. deltoideum**
- disrupcí **tibiofibulární syndesmózy**
- roztržení **membrana interossea** až do místa fraktury (s rozstupem tibiofibulární vidlice)
- frakturou fibuly až **v proximální třetině**

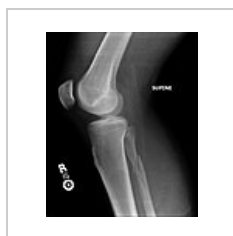Klasifikace:

- Podle AO: **44-C3**
- Podle Lauge-Hansena: **pronačně everzní**

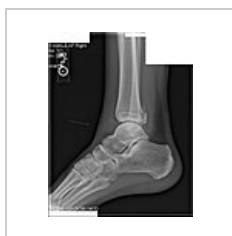Maisonneuveova zlomenina zahrnuje přibližně 5 % všech zlomenin kotníku. Při jejich diagnostice je tedy nezbytný i RTG snímek proximální diafýzy fibuly. Léčba závisí na charakteru a závažnosti zlomeniny včetně poškození měkkých tkání. Navíc může být indikováno **neurologické vyšetření** pro možnost poranění peroneálního nervu. Obvykle bývá tento typ zlomeniny velice nestabilní a vyžaduje operační řešení.



Maisonneuve



RTG fibula



RTG malleolus

Odkazy

Související články

- [Zlomeniny kotníků](#)
- [Tibia](#)
- [Fibula](#)
- [Articulatio talocruralis](#)

Zdroj

- VOKURKA, Martin, et al. *Velký lékařský slovník*. 7. vydání. Praha : Maxdorf, 2007. 0 s. [ISBN 978-80-7345-130-1](#).
- Listing of Fracture Eponyms (<http://www.gentili.net/fracture.asp?ID=73>)
- Bimalleolar ankle fracture with proximal fibular fracture (<https://link.springer.com/article/10.1007%2Fs00402-005-0035-z>)