

Mozkový absces

Mozkový absces (*abscessus cerebri*) je zánětlivým procesem přímo uvnitř mozkového parenchymu.

Průnik zánětu

Zánět může přejít do mozku:

- přímo přes kost při chronickém zánětu VDN a středního ucha
- **penetrujícím kraniocerebrálním poraněním** či pórúrazovou likvoreou
- **hematogenním přenosem** ze vzdáleného zánětlivého ložiska (chronická bronchitida, bronchiektázie a plicní absces, infekční endokarditida, u mladého pacienta myslíme na HIV infekci, imunodeficit či abúzus drog)

Etiologická agens

Nejčastěji se uplatňuje *Staphylococcus epidermidis*, *Staphylococcus aureus* (posttraumatický absces), smíšená flóra vč. anaerobů, enterobakterie.

Symptomy

Většinou nespecifické, až vznik nitrolební hypertenze (bolesti hlavy, psychické změny, porucha vědomí) či ložiskový neurologický deficit

Diagnostika

- významná je anamnéza

CT, MRI (hyperdenzní pouzdro z kolagenu a hypodenzní střed s hnísem)

Diferenciální diagnostika

- metastáza
- glioblastom
- hematom

Laboratorní nález

Necharakteristický, hemokultura často negativní, v krevním obraze může být leukocytóza, vyšetření CSF bývá abnormální v 90 % případů, ale necharakteristický.

Terapie

Důležité je mikrobiologické vyšetření punktátu a následné zacílení ATB léčby, vzorky odesíláme k vyšetření na aerobní a anaerobní kultury, mykotické a TBC vyšetření

Chirurgická léčba

Punkce abscesu a odsátí jeho obsahu. V případě velkého abscesu na povrchu mozku otevřená resekce (vč. pouzdra).

- pouzdro je bariérou zamezující dosažení účinných koncentrací ATB uvnitř abscesu → **ATB léčba**

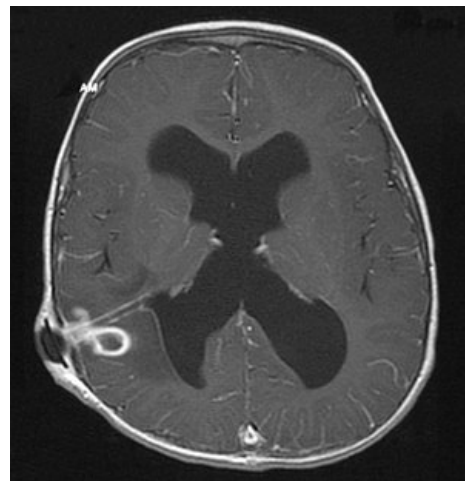
ATB léčba

Dlouhodobá, 2–4 měsíce, s první 6 týdnů trvající intravenózní fází, efekt léčby kontrolujeme opakovanými CT vyšetřeními.

Letalita

Letalita se dnes pohybuje okolo 10 %. Neurologický deficit či epilepsie po úspěšném zaléčení přetrvává u 30 % pacientů.

Odkazy



Absces mozku – kruhovitý stín obklopený mírným edémem v oblasti ventrikulárního katetru a dilatace komor. MRI (T1 + contrast)

Související články

- [Meningitis purulenta](#)
- [Virové infekce nervového systému](#)

Použitá literatura

- SAMEŠ, M, et al. *Neurochirurgie*. 1. vydání. Praha : Jessenius Maxdorf, 2005. [ISBN 80-7345-072-0](#).