

# Paréza plexus brachialis

## Anatomie

Plexus brachialis (C4–Th1) vzniká propojením předních větví C5–C8, k nimž na kraniální straně přichází spojka z C4 a kaudálně se k nim připojuje většina vláken z Th1. Spojky z C4 a z Th1 jsou individuálně variabilní.<sup>[1]</sup> Ventrální větve C5–Th1 se spojují do tří primárních svazků (truncus superior, medius a inferior).

Tyto svazky procházejí štěrbinou mezi m. scalenus anterior a medius (fissura scalenorum) spolu s a. subclavia a jsou zde uloženy nad arterií. Primární svazky pleteně sestupují dále kaudálně a laterálně za klavikulou do axily. Clavicula rozděluje celou pletěň na pars supraclavicularis a pars infraclavicularis. Z pars supraclavicularis odstupují motorické nervy zásobující především pletencové svaly.<sup>[2]</sup>

Pod klavikulou se tři primární svazky (trunci) pažní pleteně dále dělí, každý primární svazek se rozdělí v přední a zadní větev, spojením těchto větví vznikají sekundární svazky – fasciculi plexus brachialis. Ty postupně obstoupí kmen a. axillaris a z nich teprve vycházejí vlastní periferní nervy.<sup>[1]</sup>

## Paréza plexus brachialis

Paréza plexus brachialis je periferní parézou, která nejčastěji vzniká na podkladě ischemicko-kompresivní nebo traumatické etiologie. Vzhledem k tomu, že pažní pletěň vede jak motorickou, tak i senzitivní a autonomní inervaci nalézáme nejenom motorickou, ale i senzitivní a autonomní symptomatiku. Parézu brachiálního plexu rozeznáváme kompletní a inkompletní.

### Kompletní paréza plexus brachialis

Při kompletní lézi celého plexu vzniká chabá plegie celé horní končetiny (pletence, paže i ruky). Zůstává jen schopnost elevace ramene. Čítí je porušeno kromě vnitřní a zadní strany. Může být Hornerův syndrom z porušené sympatické inervace. Je areflexie C5–8, v chronickém stádiu těžké atrofie. Uvedený stav mívá často traumatické příčiny, jako následek vytržení kořenů z míchy.

### Inkompletní paréza plexus brachialis

Rozeznáváme parézu horního a dolního typu.

#### ▪ Obrna horního typu - obrna Duchennova-Erbova

U parézy plexu horního typu (C5–6) dochází k motorické lézi v oblasti ramene a částečně paže. Motorická inervace vlastní ruky je normální. Poruchu charakterizujeme jako „dobrou ruku na ochrnutém rameni a paži“. Pozice končetiny se označuje jako tzv. „waiter tip position“, rameno je v addukci, vnitřně rotované, loket je extendovaný v pronaci a zápěstí je ve flexi. Tato obrna se u novorozenců může projevat asymetrickým Moroovým reflexem. U novorozenců je nejčastější příčinou nesprávný průchod porodními cestami. Je areflexie C5–6 (r. bicipitový a brachioradiální).

#### ▪ Obrna dolního typu - obrna Klumpkové-Dejerinové

Parézu dolního typu (C8–Th1) charakterizujeme jako „ochrnutou ruku na dobrém rameni a paži“. Je areflexie C8 (r. flexorů prstů). Častý je současný Hornerův syndrom.<sup>[3]</sup> Příčinou je silné táhnutí paže vzhůru nad horizontálu).

## Příčiny vzniku

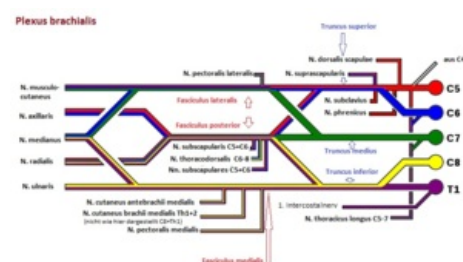
K poškození plexu dochází z různých příčin. K nejčastějším patří traumatické příčiny, zejména dopravní nehody na motorce.<sup>[4]</sup>

#### ▪ Traumatické příčiny

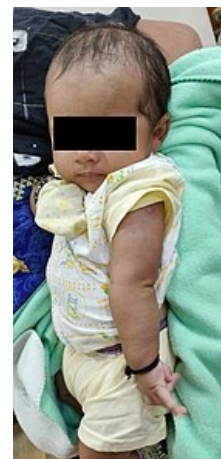Nejčastěji dochází k poranění trakčním mechanismem.<sup>[3]</sup> Vzniká po násilném natažení, např. po úrazech na motorce. Prognóza je velmi špatná.<sup>[5]</sup>

U traumatických paréz je důležité rozlišení mezi traumatickou lézí plexu a vytržením kořenů z míchy. Supraganglionární léze má minimální šanci na úpravu. U infraganglionárních lézí je možné neurochirurgické řešení.<sup>[6]</sup> Poporodní parézy brachiálního plexu vznikají trakčním mechanismem při obtížných porodech. Nejčastější jsou horního typu.<sup>[3]</sup>

#### ▪ Syndromy horní hrudní apertury (TOS = thoracic outlet syndrom)



Plexus brachialis a jeho anatomické rozložení



Obrna Duchennova-Erbova.

Tyto syndromy jsou dány anatomickými poměry v oblasti horní apertury hrudní, kde často dochází k tlakovým postižením zde procházejících nervově-cévních struktur. Ne vždy lze zcela exaktně prokázat patogenní mechanismus.<sup>[6]</sup>

Mezi tyto syndromy řadíme:

- syndrom krčního žebra,
- skalenový syndrom,
- kostoklavikulární syndrom,
- hyperabdukční (Wrightův) syndrom,
- parézy brachiálního plexu z útlaku tumorem.<sup>[6]</sup>

#### ▪ Funkční poruchy

Je třeba mít na mysli, že se může jednat o poruchu kombinovanou. Samotný syndrom horní hrudní apertury je kombinací několika funkčních poruch. Klíčovou úlohu přitom hraje svalová dysbalance v oblasti ramenního pletence, působící napětí v horních fixátorech lopatky, a horní typ dýchání, při kterém jsou přetěžovány mm. scaleni. Tato zvýšená tenze se přenáší na svalstvo paže a předloktí, kde se projevuje nejvíce ve formě epikondylalgií. Záhy se také dostaví omezená pohyblivost pohybových segmentů páteře a kloubů horní končetiny a tím se opět zvyšuje svalový spasmus. Bolest vyzařující ze šíje do ramene předchází bolesti v oblasti loktů a v processus styloideus radii, potom sleduje syndrom karpálního tunelu a přidružují se dysestezie způsobené bloádou prvního žebra, které opět vyvolává spasmus skalenů a horní části m. trapezius.<sup>[7]</sup>

## Odkazy

### Související články

- plexus brachialis
- Hornerův syndrom

### Zdroj

1. ČIHÁK, Radomír. Anatomie 3: periferní nervový systém. 2., upr. a dopl. vyd. Praha: Grada, 2004, 673 s. ISBN 80-247-1132-X.
2. DRUGA, Rastislav. Systematická, topografická a klinická anatomie: periferní nervový systém. 1. vyd. Praha: Univerzita Karlova - Vydavatelství Karolinum, 1996, 126 s. ISBN 80-7184-116-1.
3. AMBLER, Zdeněk. Základy neurologie: učebnice pro lékařské fakulty. 7. vyd. Praha: Galén, 2011, 351 s. ISBN 978-80-7262-707-3.
4. PFEIFFER, Jan a Jiří OBENBERGER. Neurologie v rehabilitaci: pro studium a praxi. 1. vyd. Praha: Grada, 2007, 350 s. ISBN 978-80-247-1135-5.
5. SEIDL, Zdeněk a Jiří OBENBERGER. Neurologie pro studium i praxi: periferní nervový systém. 1. vyd. Praha: Grada, 2004, 363 s. ISBN 80-247-0623-7.
6. NEVŠÍMALOVÁ, Soňa, Evžen RŮŽIČKA a Jiří TICHÝ. Neurologie. 1. vyd. Praha: Galén, 2002, xiv, 367 s. ISBN 80-246-0502-3.
7. LEWIT, Karel. Manipulační léčba v myoskeletální medicíně. 5. přeprac. vyd. Praha: Sdělovací technika, c2003, 411 s. ISBN 80-86645-04-5.