

# Pylorus (histologický preparát)

**Pylorus** (vrátník) je místo přechodu žaludku v duodenum v distálním a nejužším úseku žaludku (pars pylorica). Stavba jeho stěny odpovídá obecné stavbě trávicí trubice ve 4 základních vrstvách.

## Tunica mucosa

### Epitel

Epitel pyloru je stejný jako v ostatních částech žaludku a to je jednovrstevný cylindrický hlenotvorný.

### Lamina propria mucosae

Laminu propriu mucosae vyplňuje řídké kolagenní vazivo, cévy a lymfatické folikuly (tvořící lymfatickou infiltraci). Najdeme zde zvláště *hluboké žaludeční jamky* (až do 2/3 sliznice), do nichž ústí pylorické žlázy – **glandulae pyloricae**.

Pylorické žlázy jsou krátké stočené a **čistě mucinózní**. Mohou vylučovat v přiměřeném množství enzym lysozym a také hlen. Ve žlázkách najdeme **pouze jeden typ mucinózních buněk**, které produkují MUC6. Je možné prokázat přítomnost také **endokrinních buněk**, které **produkují gastrin (G-buňky)**. Tyto G-buňky jsou volně rozesety mezi mucinózními buňkami žlázek. Sekrecí gastrinu dochází ke stimulaci parietálních buněk v žaludečních žlázkách, což napomáhá k sekreci žaludečních kyselin.

### Lamina muscularis mucosae

Tvořena snopci hladkých svalových buněk, obvykle uspořádané do vnitřní cirkulární a vnější longitudinální vrstvy.

## Tunica submucosa

Vyplněna řídkým kolagenním vazivem. Obsahuje krevní a lymfatické cévy a lymfoidní elementy, makrofágy.

## Tunica muscularis

Je složena ze 3 vrstev hladké svaloviny. Tyto vrstvy jsou orientovány do tří směrů:

- vnitřní vrstva – šikmá
- střední vrstva – cirkulární
- vnější vrstva – longitudinální

V okolí vrátníku je **zesílena střední vrstva** hladké svaloviny a vytváří tak **sfinkter pyloru**, který se podílí na oddělení žaludku a duodena.

**⚠ Na rozhraní duodena a pyloru je důležité nezaměnit hluboké foveolae gastricae za hluboké mezery mezi klky duodena. Nejlépe se orientovat podle polohy žláz. U pyloru pozorujeme žlázy nad lamina muscularis mucosae, v duodenu zasahují žlázy i pod lamina muscularis mucosae do tunica submucosa.**

## Tunica serosa

Serózní vrstva je tenká, tvořena řídkým kolagenním vazivem a na povrchu krytá mezotelem – jednovrstevným plochým epitelem.

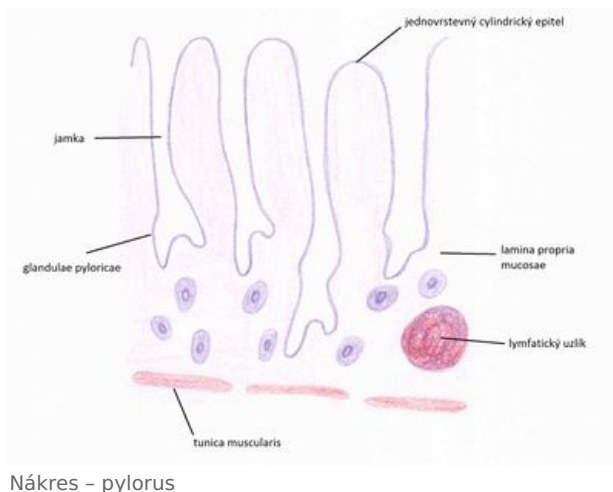
## Odkazy

### Související články

- Fundus (histologický preparát)
- Kardie (histologický preparát)

### Použitá literatura

- MARTÍNEK, Jindřich a Zdeněk VACEK. Histologický atlas. 1. vyd. Praha: Grada, 2009, 134 s. ISBN 978-80-247-



2393-8.

- LÜLLMANN-RAUCH, Renate a Zdeněk VACEK. Histologie. 1. české vyd. Překlad Radomír Čihák. Praha: Grada, 2012, xx, 556 s. ISBN 978-80-247-3729-4.
- JUNQUEIRA, L., Robert KELLEY a José CARNEIRO. *Základy histologie*. - vydání. H+H, 1997. 502 s. ISBN 9788085787375.
- Prezentace ze stránek Histologického ústavu 1. lékařské fakulty.