

Epiziotomie

Epiziotomie neboli **nástřih hráze** je nejčastějším porodnickým výkonem. Provádí se v závěru 2. doby porodní. Nejčastěji se provádí u primipar při prořezávání hlavičky, protože hráz brání jejímu dalšímu postupu a navíc hrozí ruptura poševního vchodu (introitu) a perinea.

Indikace

Indikace záleží čistě na zvoleném postupu porodníka a jeho uvážení. Zakládá se na konkrétní situaci v době porodu. Není specifická podmínka, kdy epiziotomii provádět.^[1]

Druhy epiziotomie

Mediální

Vykonává se ve střední čáře směrem k análnímu otvoru do vzdálenosti na perineu nejvýše 3–4 cm. Protíná *m. transversus perinei superficialis*.

Výhoda – velmi snadná sutura a velmi dobré hojení.

Nevýhoda – není vhodná při nízké hrázi a při rychlém prořezávání hlavičky, kdy hrozí pokračující ruptura a poranění *m. sphincter ani*.

Mediolaterální

Směřuje ze střední čáry introitu šikmo k hrbolu sedací kosti. Protíná stejné svaly jako mediální epiziotomie, navíc ještě *m. bulbospongiosus*.

Výhoda – méně hrozí poškození svěrače.

Nevýhoda – více krvácí, někdy se hůře hojí.

Laterální, obliqua, šikmá

Začíná 2–3 cm laterálně od středu introitu, pokračuje stejně jako mediolaterální v délce 4–5 cm k hrbolu sedací kosti. Protíná také *m. bulbocavernosus*.

Výhoda – nejméně je ohrožen řitní svěrač, nejlépe ji lze rozšířit směrem do pochvy i na perineum.

Nevýhoda – většinou více krvácí, je náročnější na suturu i hojení.

Rozšířená laterální – Schuchardtův řez

Schuchardtův řez se jako jediný provádí skalpelem. Má stejný směr jako laterální epiziotomie, je však mírně poloobloukovitý a rozsáhlejší (6–7 cm). Používá se především pro porod *per forcipem*.

[Podrobnější informace naleznete na stránce Schuchardtův řez.](#)

Technika

Většinou se provádí při zcela rozvinuté hrázi a prořezávající hlavičce **na vrcholu kontrakce** speciálními **nůžkami** se zevním zaoblením a tupým zakončením jedné branže. Střih se vede kolmo na rozepjatou hráz rovnoměrně, směrem do pochvy i na perineum mezi dvěma prsty druhé ruky, brání rychlému prostupu hlavičky. Směr laterální nebo mediolaterální epiziotomie může být podle zvyku porodníka pravostranný nebo levostranný. V případě jizvy po předešlém porodu a při počínající ruptuře hráze je lateralizace nástřihu určena těmito okolnostmi.

Při nekomplikovaném porodu, porodu koncem pánevním a před porodnickými operacemi se epiziotomie vykonává při nerozvinuté hrázi. V tomto případě (pokud však žena nerodí v epidurální analgezií) je nutná pudendální svodná anestezie – nejčastěji 1% roztokem Mesocainu.

Sutura

Sutura nástřihu hráze se provádí po porodu po exaktní revizi měkkých porodních cest v zrcadlech. Před výkonem je nutno doplnit lokální anestezii. V případě dalšího rozsáhlého poranění je možno použít anestezii celkovou.

Při nekomplikované epiziotomii se nejdříve šije od horního pólu poševní sliznice spolu s podslizničními tkáněmi buď pokračujícími, anebo jednotlivými stehy až po hymenální okraj. Pak se jednotlivými stehy rekonstruuji porušené svaly hráze. Ve druhé vrstvě se šije podkožní vazivo a nakonec kůže intradermálním stehem. Sutura se provádí vstřebatelnými vlákny (vicryl), kůže se může šít vlákny neresorbovatelnými (silon, monofil).

Komplikace

- Hematom – je časnou komplikací. Je způsoben nezastaveným nebo následným krvácením. Je nutno provést neodkladnou revizi nástřihu a krvácení zastavit.
- Infekce v ráně – je způsobena sekundární infekcí hematomu nebo neléčenou předporodní kolpítidou. Léčí se jako lokální infekt s včasnou drenáží. Při febrilním průběhu s aplikací antibiotik.
- Dehiscence operační rány – může být výsledkem neexaktního primárního ošetření epiziotomie nebo jako výsledek rozsáhlejšího hematomu nebo infektu rány. Resutura se provádí až po odstranění příčiny a dokonalém vyčištění spodiny, které může trvat i několik dní.

Odkazy

Související články

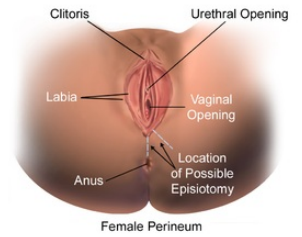
- Svaly dna pánevního
- Porod
- Patologické uložení placenty

Použitá literatura

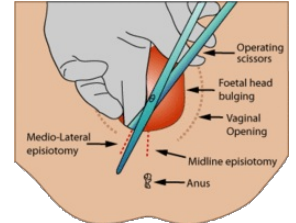
- ČECH, Evžen. *Porodnictví*. 2. vydání. Praha : Grada, 2006. s. 486–488. ISBN 8024713039.

Reference

- BERKOWITZ, Lori R, et al. *Approach to episiotomy* [online]. ©2.3.2018. [cit. 2019-01-09]. <https://www-uptodate-com.ezproxy.is.cuni.cz/contents/approach-to-episiotomy?search=episiotomy§ionRank=1&usage_type=default&anchor=H1858921831&source=machineLearning&selectedTitle=1~58&display_rank=1#H1858921831>.



Lokalizace možných epiziotomií



Illustrace - mediolaterální epiziotomie