

# Rabdomyom

**Rabdomyom** je *vzácný*, zcela **benigní** nádor. Je variantou rabdomyosarkomu. Oba nádory vycházejí z mezenchymu, konkrétně z příčně pruhované svaloviny.<sup>[1]</sup>

Tento nádor poprvé správně popsal **Jaroslav Hlava** - nejslavnější český patolog, první profesor patologie nově zřízené české lékařské fakulty v Praze, zakladatel moderní české patologické školy.

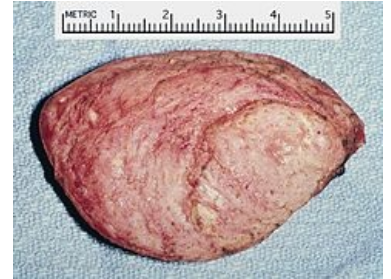## Rozdělení

Nádor se může objevit prenatálně i postnatálně. Rozlišujeme tedy 2 formy:

- **adultní;**
- **fetální.**

Podle lokalizace nádoru rozlišujeme 2 typy:

- **kardiální** (v srdci), může se objevit v souvislosti s tuberózní sklerózou i samostatně;
- **extrakardiální** (měkké tkáně), hlava, krk.



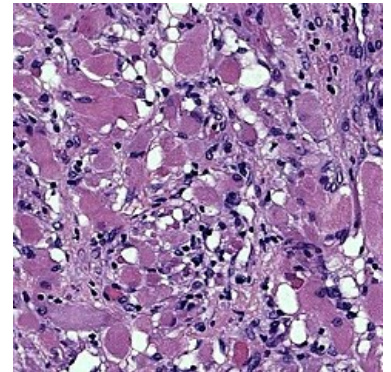
Kardiální rhabdomyom

## Makroskopie

Nádor se typicky vyskytuje u dětí do 1 roku. **Makroskopicky** se jeví jako **vícečetné světlé uzly** v myokardu, které prominují do srdečních dutin.

## Mikroskopie

V mikroskopu pak vidíme **velké buňky** s objemnou cytoplasmou **plnou vakuol glykogenu**, mezi vakuolami jsou tenké proužky cytoplasmy mezi jádrem a buněčnou membránou - tzv. **pavoukovité buňky**. V nádorových buňkách navíc prokážeme aktin a desmin, což dokazuje, že nádorové buňky mají svalový původ.<sup>[1]</sup>



Mikroskopický obraz fetálního rabdomyomu

## Prognóza

Závisí na rozsahu postižení. Pokud dítě nezemře, uzly časem regredují.

## Odkazy

### Související články

- Nádory mezenchymové
- Nádory srdce
- Rabdomyosarkom

### Reference

1. POVÝŠIL, Ctibor a Ivo ŠTEINER, et al. *Speciální patologie*. 2. vydání. Praha : Galén, 2007. 430 s. [ISBN 978-807262-494-2](#).

### Použitá literatura

- MIŘEJOVSKÝ, Pavel a Blahoslav BEDNÁŘ. *Obecná patologie*. 1. vydání. Praha : Karolinum, 1994. 84 s. [ISBN 80-7066-950-0](#).