

Musculus levator labii alaeque nasi

Začátek: *processus frontalis maxillae*.

Úpon: kůže v oblasti nosního křídla; laterální okraj horního rtu.

Inervace: *n. facialis*.

Funkce:

- vyrovnává *sulcus nasolabialis*;
- táhne horní ret kraniálně;
- zvětšuje nosní dírky.

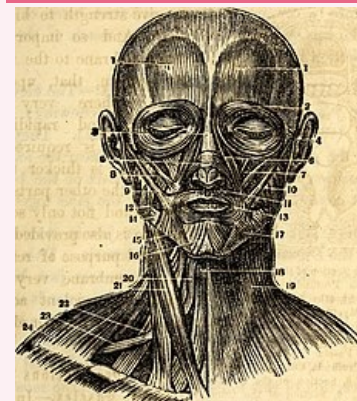
Odkazy

Použitá literatura

- ČIHÁK, Radomír a Miloš GRIM. *Anatomie*. 2., uprav. a dopl. vydání. Praha : Grada Publishing, 2002. 470 s. sv. 1. [ISBN 80-7169-970-5](#).
- HUDÁK, Radovan a David KACHLÍK, et al. *Memorix anatomie*. 2. vydání. Praha : Triton, 2013. [ISBN 978-80-7387-712-5](#).

musculus levator labii superioris alaeque nasi

zdvíhač horního rtu a nosního křídla



musculus levator labii alaeque nasi

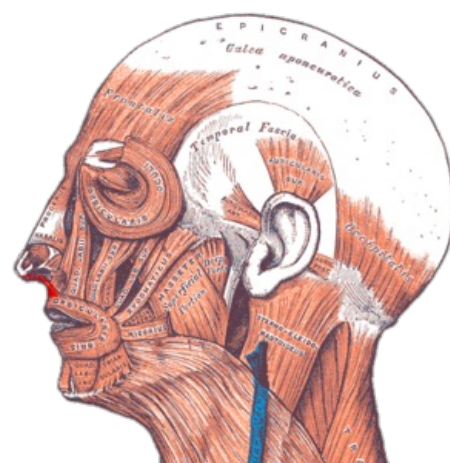
TA [A04.1.03.032](#)

Funkce vyrovnává sulcus nasolabialis; táhne horní ret kraniálně; zvětšuje nosní dírky

Inervace *n. facialis*

Začátek *processus frontalis maxillae* (6)

Úpon kůže v oblasti nosního křídla; laterální okraj horního rtu



Gray — musculus levator labii superioris alaeque nasi