

Příštítná tělíska

Příštítná tělíska (*lat. glandulae parathyreoideae*) jsou čtyři malé, čočkovité útvary na zadní straně štítné žlázy, zavzaté do jejího pouzdra. Využívají se z entodermu 3. a 4. žaberní štěrbin. Každé tělísko je obaleno pouzdrém z kolagenního vaziva, ze kterého odstupují tenká septa, která s přibývajícím věkem nabývají na mohutnosti hromaděním adipocytů. Parenchym je uspořádán do trámčitého epitelu, ve kterých nacházíme **buňky hlavní** a **buňky oxyfilní**.

Mikroskopická stavba

Buňky hlavní

Představují převládající element ve žláze. Jedná se o buňky polyedrické s kulovitými jádry a světle barvitelnou cytoplasmou o průměru 10 μm . Obsahují sekreční granula vykazující argyrofilní vlastnosti (jsou impregnovatelné solemi těžkých kovů – Ag, Au). Tyto buňky produkují **parathormon**, který zvyšuje hladinu vápenatých iontů v krvi zvýšením resorbce kostní tkáně a zvýšením zpětné resorbce v ledvinách a druhotně tím, že stimuluje hydroxylaci 25-hydrocholecalciferolu v ledvinách v poloze 1. Tím vzniká 1,25-dihydrocholecalciferol (kalcitriol) zvyšující vstřebávání vápníku ve střevě.

Buňky oxyfilní

Polyedrické buňky větších velikosti než buňky hlavní, jejich jádra se poměrně sytě barví. V cytoplasmě nacházíme velké množství mitochondrií (podmiňují její silnou eosinofilii), granul glykogenu, avšak žádná sekreční granula. Buňky se objevují postnatálně, kolem 10. roku života.

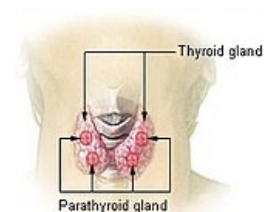
Odkazy

Související články

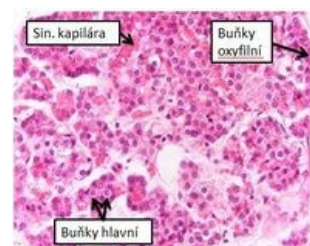- [Parathormon](#)
- [Štítná žláza](#)
- [Hormony štítné žlázy a jejich funkce v regulačních dějích](#)
- [Onemocnění příštítných tělísek](#)

Použitá literatura

- KONRÁDOVÁ, Václava, Jiří UHLÍK a Luděk VAJNER. *Funkční histologie*. 1. vydání. Jinočany : H & H, 2000. [ISBN 80-86022-80-3](#).
- MESCHER, Anthony L a Luiz Carlos Uchôa JUNQUEIRA. *Junqueira's Basic Histology*. 12. vydání. United States : McGraw-Hill Education - Europe, 2009. 480 s. [ISBN 9780071630207](#).



Štítná žláza a příštítná tělíska



Mikroskopická stavba příštítných tělísek