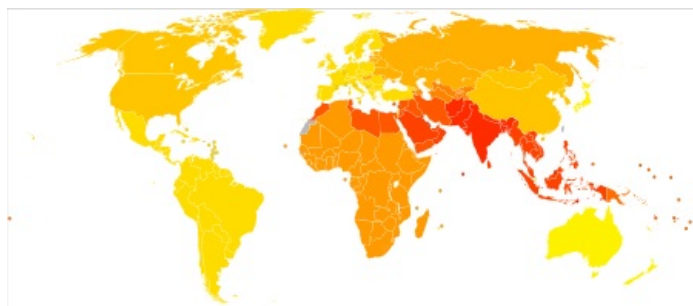


Nedoslýchavost

Nedoslýchavost (hypakuze, hypacusis) je **částečná redukce sluchu**. Nedoslýchavostí je postiženo přibližně **5 %** populace v ČR, většinou se jedná o starší jedince s presbyakuzí. Těžký i lehký stupeň nedoslýchavosti s sebou mohou přinášet výrazný handicap na poli profesním (např. muzikanti) i sociálním. Výrazně tedy **snižuje kvalitu života**, v některých případech může nedoslýchavost vyústit až v psychosociální izolaci pacienta. Může být také **příznakem** komplexnějšího a závažnějšího onemocnění (např. tumor mozku). Náhle vzniklá nedoslýchavost představuje v ORL stav, které je třeba řešit urgentně. ^{[1][2]}



Nedoslýchavost (dospělý věk) v jednotlivých státech (přepočteno na 100 000 obyvatel)

Poruchy sluchu mohou mít původ **centrální**, nebo **periferní**. Periferní nedoslýchavost je mnohem častější než centrální.

Centrální nedoslýchavost

Centrální nedoslýchavost vzniká v důsledku poškození na úrovni **II.-IV. neuronu sluchové dráhy**. Povaha poškození je rozmanitá, vždy závisí na lokalizaci a velikosti léze, nejčastěji se jedná o **trauma** nebo **tumor**. Proto často s nedoslýchavostí pozorujeme **fokální neurologický deficit**. Klinický obraz nás může někdy svádět na „falešnou“ stopu **fatické poruchy** nebo poruchu intelektu.



Mezinárodní symbol hluchoty

Periferní nedoslýchavost

Periferní nedoslýchavost může být **převodní**, nebo **percepční**.

Převodní nedoslýchavost

Příčinou může být překážka v zevním nebo středním uchu; může se jednat o mazovou zátku nebo zánět v zevním zvukovodu, perforaci bubínku, akutní či chronický zánět středního ucha, katar Eustachovy trubice, otosklerózu apod.

Percepční nedoslýchavost

Percepční nedoslýchavost vzniká v důsledku poškození vnitřního ucha nebo sluchového nervu. Lze ji dále rozdělit na **kochleární** a **retrokokleární**. Ztráty sluchu jsou zpravidla nevyrovnané, nemocní špatně rozumějí i po zesílení intenzity řeči. Často trpí diplakuzí:

- **diplacisus dysharmonica** – tón slyší v každém uchu o jiné výšce;
- **diplacisus echotica** – v jednom uchu slyší zvuk opožděně.

Percepční kochleární nedoslýchavost

Jedná se o poškození hlemýždě (vláskové buňky); etiologicky se může jednat o presbyakuzi, socioakuzi, Ménièreovu chorobu, ischemické nebo toxické poškození vnitřního ucha. Převodní systém je v tomto případě v pořádku, diferenciálně diagnosticky je třeba odlišit **suprakochleární poškození**.

Percepční retrokokleární nedoslýchavost

Nejčastější příčinou jsou **nádory mostomozečkového koutu**. V 70 % případů se jedná o vestibulární schwannom.^[2] Zbýlých 30 % připadá na meningeom, dermoidní cystu, neurofibromatózu, toxické nebo parainfekční postižení.

Odkazy

Související články

- Klasifikace sluchových poruch
- Vyšetřovací metody v ORL/přehled
- Vyšetření sluchu
- Vyšetření rovnovážného ústrojí

- Audiometrie (fyziologie)

Zdroj

- BENEŠ, Jiří. *Studijní materiály* [online]. ©2007. [cit. 2009]. <http://jirben2.chytrak.cz/materialy/orl_jb.doc>.

Reference

1. VALVODA, Jaroslav. Nedsoslýchavost. *Med. Pro Praxi* [online]. 2007, vol. 4, no. 12, s. 514-518, dostupné také z <<http://www.solen.cz/pdfs/med/2007/12/07.pdf>>. ISSN 1214-8687, eISSN 1803-5310.
2. ROTTENBERG, Jan. Diagnostika a terapie nedoslýchavosti. *Interní Med* [online]. 2008, vol. 10, no. 10, s. 470-473, dostupné také z <<http://www.solen.cz/pdfs/int/2008/10/08.pdf>>. ISSN 1212-7299, eISSN 1803-5256.

Použitá literatura

- KLOZAR, Jan, et al. *Speciální otorinolaryngologie*. 1. vydání. Praha : Galén, 2005. 224 s. ISBN 80-7262-346-X.
- VALVODA, Jaroslav. Nedsoslýchavost. *Med. Pro Praxi* [online]. 2007, vol. 4, no. 12, s. 514-518, dostupné také z <<http://www.solen.cz/pdfs/med/2007/12/07.pdf>>. ISSN 1214-8687, eISSN 1803-5310.