

# Graafův folikul

Pojmem **Graafův folikul** (vezikulární folikul) se označuje **zralý vaječníkový folikul** v závěrečném stadiu vývoje následující **ovulací**. Někdy je však tímto názvem myšleno ryze preovulační fáze několik hodin **před** ovulací.

Je tvořen **oocytem** (o průměru zhruba 130  $\mu\text{m}$ ) a okolními **podpůrnými** (folikulárními čili granulózními) **buňkami**. Má kulovitý útvar, v němž dochází ke zvětšování dutiny (**antra**), která je vyplněnou **tekutinou**, mezi folikulárními buňkami. Oocyt se nachází u okraje této vnitřní dutiny, je ostrůvkem folikulárních buněk obklopen ze všech stran - tyto buňky tedy tvoří tzv. **cumulus oophorus**. Kolem oocytu je amorfní obal, **zona pellucida**.

## Související články

- [Ovarium](#)
- [Menstruační cyklus](#)
- [FSH](#)
- [LH](#)
- [Gestageny](#)
- [Estrogeny](#)

## Použitá literatura

- JUNQUIERA, L. Carlos, José CARNEIRO a Robert O KELLEY, et al. *Základy histologie*. 1. vydání. Jinočany : H & H, 1997. 502 s. [ISBN 80-85787-37-7](#).
- BENEŠ, Jiří. *Studijní materiály* [online]. [cit. 2009]. <<http://jirben.wz.cz>>.

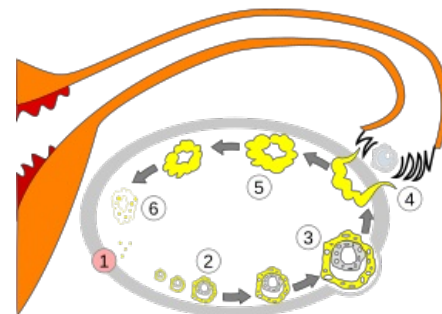


Schéma vývoje oocytu. 1. nezralý oocyt, 2. zrající oocyt, 3. zralý Graafův oocyt, 4. ovulace, 5. corpus luteum, 6. degenerace corpus luteum