

# Myxom

**Myxom a myxosarkom** jsou nádory z hlenovitého mesenchymu. Tyto nádory u dospělých jsou heterologní, tj. odlišné od tkáně, která je obklopuje.

Makroskopicky je myxom velmi měkký, rosolovitý, neostře ohraničený. Mikroskopicky jej tvoří hvězdicovité, vzájemně anastomosující buňky. Mezibuněčná hmota se barví na hlen (např. mucikarmín) a na kyselé mukopolysacharidy (např. alcianová modř). Myxosarkom je podobný, avšak buněčnější s buňkami spíše vřetenitými.

Myxom se může vyskytovat téměř všude, nejčastěji však v **podkoží**, ve **svalech** a v **levé srdeční síni**. Existence čistého myxomu je zpochybňována. Spíše jde o myxomatosisní přeměnu jiných nádorů, např.:

- myxolipomu,
- myxofibromu,
- myxochondrom,
- myxoidního liposarkomu,
- myxoidního fibrózního histiocytomu.

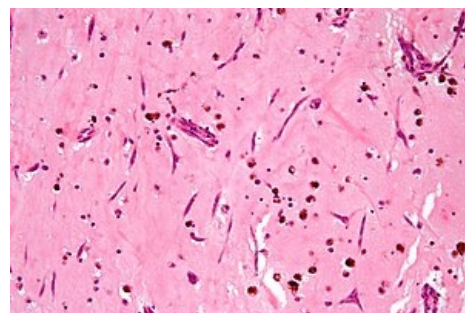
## Odkazy

### Související články

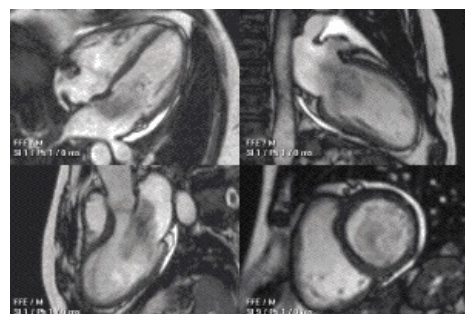
- Nádory mezenchymové
- Nádory srdce

### Zdroj

- PASTOR, Jan. *Langenbeck's medical web page* [online]. [cit. 18.04.2010]. <<https://langenbeck.webs.com/>>.



Myxom, barveno HE



Myxom v levé síni, MRI videozáznam