

Mezenchymové nádory

Mesenchym je embryonální tkáň (tvořená buňkami s výběžky a širokými mezibuněčnými prostory vyplněnými řídkou základní hmotou). Pochází nejvíce z mesodermu a vznikají z něj tkáně pojivové (vazivo, chrupavka, kost), cévy, svaly a krvetočná tkáň.

Mesenchymové nádory mají obvykle strukturu histoidní (tj. bez zřejmého rozdílu mezi parenchymem a stromatem, neboť nádor vychází z těch složek, které jsou blízké stromatu), ohraničení vůči okolí bývá neostré, a to i u benigních variant.

Klasifikace mesenchymových nádorů

1. nádory měkkých tkání: fibrom, lipom, hemangiom, lymfangiom, myom...
2. kostní nádory

Podle výchozí tkáně:

1. z fibroblastoidních pojiv (fibrom, myxom, lipom, osteom, chondrom),
2. z endotelu a cévních tkání (hemangiom, lymfangiom),
3. ze svalové tkáně (leiomyom, rhabdomyom),
4. z hemopoetického a lymforetikulárního systému (hemoblastomy, hemoblastózy),
5. nediferencované (vřetenobuněčný, kulatobuněčný, polymorfní).

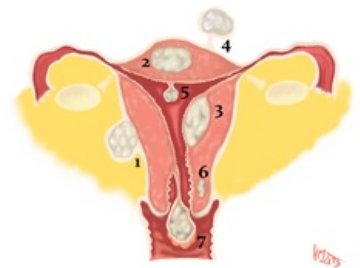
Benigní nádory mezenchymové

Rostou **expanzivně**, nemetastazují, jsou **ohraničené** vůči okolí, pohyblivé vůči okolní tkáni, obvykle **nebolestivé**. Expanzivním růstem mohou působit destruktivně, či sekundárně maligně (útlakem). Maligní zvrát je možný.

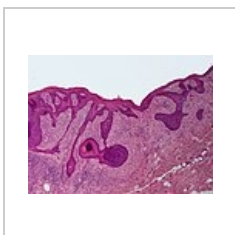Patří sem:

- Fibrom – kulovitý, šedorůžový, tužší, ohraničený, nebývá opouzdřený, několik mm až cm, na jazyku, v podkoží.
- Lipom – měkký, žlutý, často opouzdřený, 1 až několik cm, v podkoží.
- Myxom – rosolovitý, méně ohraničený, recidivuje.
- Chondrom – chrupavčitý, ohraničený, v kostech, šlachách.
- Chordom – měkký, průsvitný, v clivu, několik mm.
- Osteom – výrůstek na kosti, nebolestivý, frontální sinus.
- Osteoidní osteom – bolí, kortikalis dlouhých kostí.
- Hemangiom:
 - kapilární neohraničený – ret, v kůži jako tzv. oheň, červený,
 - kavernozní modrý – kůže, játra, neohraničený,
 - arteriovenozní pulzující.
- Lymfangiom – bledě žlutý, ve střevě, cystický – obličej, krk = hygroma colli cysticum.
- Leiomyom – z hladké svaloviny, kulovitý, šedorůžový, snopcovitý, ohraničený, tuhý, děloha, GIT.
- Rabdomyom – z příčně pruhované svaloviny, u dětí obličej, krk, srdce, ohraničený.
- Myoblastický myom – v jazyku, recidivuje, nad ním bývá v epitelu pseudoepiteliomatózní hyperplazie.

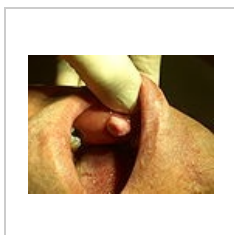
Komplikace: útlak okolí, atrofie (u myomu dělohy atrofie endometria a neplodnost), estetika, fonace, intrakraniálně smrt.



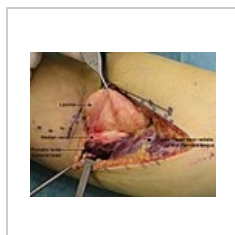Uterus myomatosus



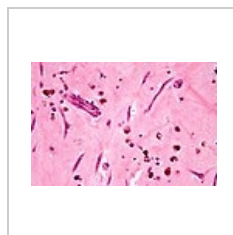fibrom kůže



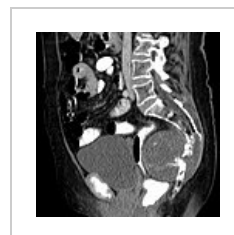fibrom sliznice ústní dutiny



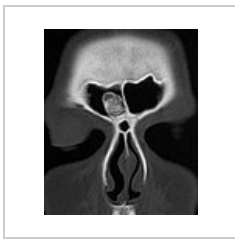intramuskulární lipom



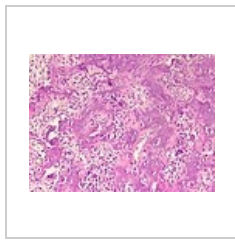
atriální myxom



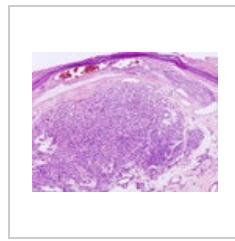
chordom kostrče



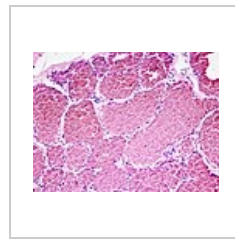
osteom čelní dutiny – CT



osteoidní osteom



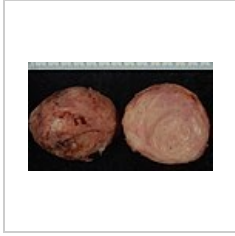kapilární hemangiom v kůži



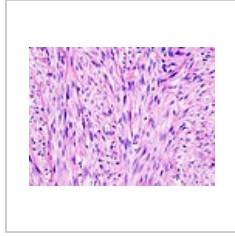
kavernózní hemangiom jater



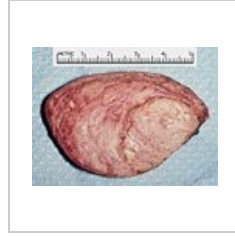hemangiom



leiomyom uteru



leiomyom uteru



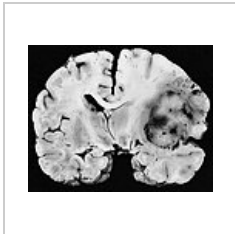
rhabdomyom srdce

Maligní mezenchymové nádory

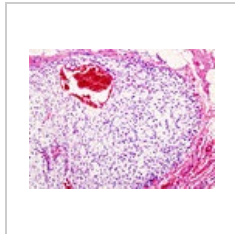
Maligní mesenchymové nádory se označují jako *sarkomy* (vzhled rybího masa). Rostou infiltrativně a metastasují především hematogenně. O stupni malignity rozhoduje, spíše než jaderná a buněčná polymorfie, četnost mitóz, chromosomální atypie a přítomnost a rozsah nekróz. Základním markerem je materiál intermediárních filament – **vimentin**, u svalových buněk **desmin** (a složky myofilament).

Patří sem:

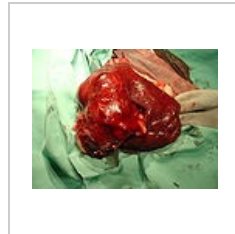
- fibrosarkom
- chondrosarkom
- hemangiosarkom
- leiomyosarkom
- rabdomyosarkom
- osteosarkom



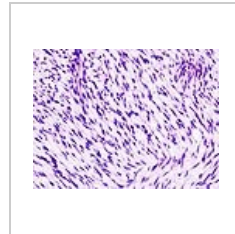
fibrosarkom leptomeningů



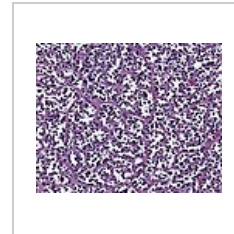chondrosarkom hrudní stěny



hemangiosarkom sleziny u psa



leiomyosarkom uteru



sklerózující rabdomyosarkom

Odkazy

Související články

- Myxoma
- Lipoma
- Liposarcoma
- Hibernoma
- Hemangiom
- Angiosarkom
- Lymfangiom
- Leiomyom
- Leiomyosarkom
- Rhabdomyom
- Rhabdomyosarkom
- Chondrom
- Chondrosarkom

- Osteom
- Osteosarkom

Zdroj

- PASTOR, Jan. *Langenbeck's medical web page* [online]. [cit. 18.04.2010]. <<https://langenbeck.webs.com/>>.
- STRÍTESKÝ, Jan. *Patologie*. 1. vydání. 2001. ISBN 80-86297-06-3.