

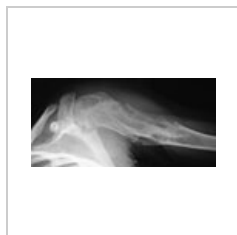Chondrom

Chondrom je benigní nádor tvořený vyžralou, lobulárně uspořádanou chrupavčitou tkání, vyskytuje se ve 2.–5. dekádě. Mikroskopicky jej tvoří dobře diferencovaná tkáň podobná hyalinní chrupavce, uzlovitě uspořádané. Dělíme ho na:

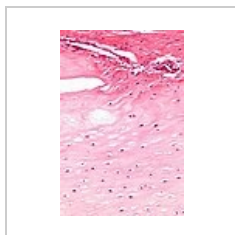
1. **enchondrom** – roste uvnitř kosti, nejčastěji falangy rukou a nohou,
2. **juxtakortikální chondrom** – roste na povrchu kosti.

Mnohotný výskyt chondromů i v dlouhých kostech se nazývá **Ollierova choroba** (riziko malignizace).

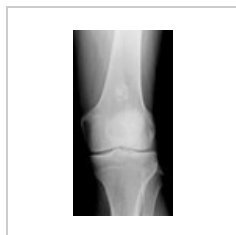Zvláštním nádorem z chrupavčité tkáně je **chondrohamartom**. Vzniká typicky subpleurálně v plicích z odštěpených kmenových buněk nezapojených do okolní tkáně (hamarcie). Mikroskopicky jej tvoří dobře diferencovaná chrupavčitá tkáň s komůrkovými buňkami, na periferii je příměs dalších tkání (respirační epitel, hladká svalovina, tuková tkáň). Nádor je řazen mezi benigní, avšak s určitým rizikem malignizace.



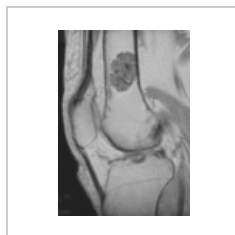Ollierova choroba – Mnohotné enchondromy ve proximálním humeru



Enchondrom mikroskopicky



Enchondrom femuru RTG



Enchondrom femuru MRI

Odkazy

Související články

- [Chondrosarkom](#)
- [Enchondromatóza](#)

Zdroj

- PASTOR, Jan. *Langenbeck's medical web page* [online]. [cit. 201-04-18]. <<http://langenbeck.webs.com>>.