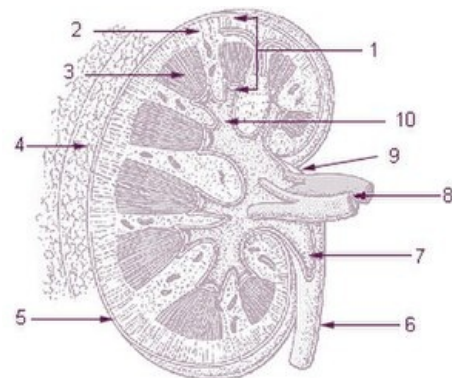


Cortex renalis

Anatomie

Kůra ledviny je světlejší s jemně hnědým nádechem, zrnitá, má dvě vrstvy:

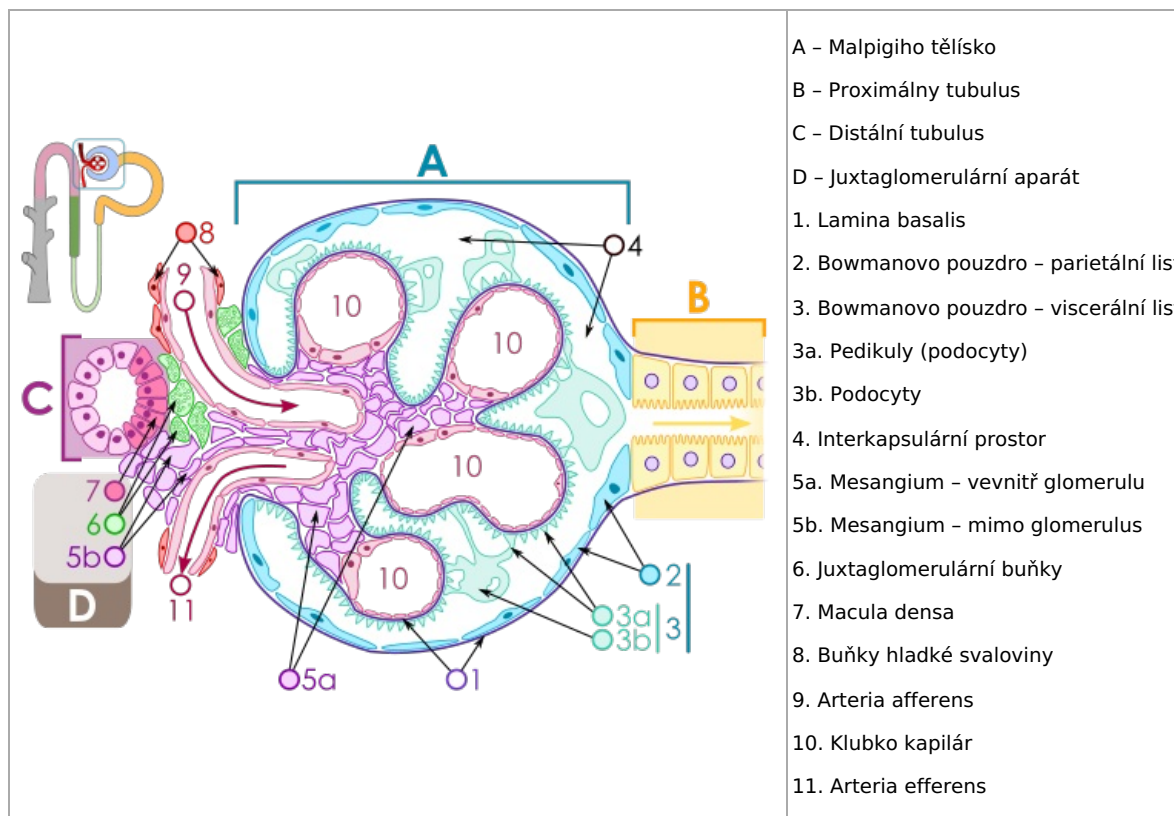
1. **vnější vrstva** - tvoří povrchovou vrstvu parenchymu ledviny(0,5-1 cm);
2. **vnitřní vrstva** - zasahuje hlouběji do parenchymu, je uložena mezi **pyramides renales** ve formě sloupců- **columnae renales**.



Cortex renalis (pod číslicí 2)

Histologický obraz

- **Malpighiho těleso**- aferentní a eferentní artérie - fenestrováný endotel, souvislá lamina basalis
- **Bowmanovo pouzdro**
 - **Parietální list** - jednovrstvový plochý epitel.
 - **Viscerální list** - *podocyty* naléhající na kapiláry, pedikly a pedikuly.
- **Proximální tubulus** - má *pars contorta* a *pars recta*.
 - Postranní interdigitace - nerozlišitelné hranice mezi buňkami;
 - epitel jednovrstvový kubický s mikroklkami.
- **Distální tubulus** - má *pars contorta* a *pars recta*
 - Postranní interdigitace- nerozlišitelné hranice mezi buňkami;
 - epitel jednovrstvový kubický s minimem mikroklků;
 - *juxtaglomerulární aparát* a bunky *macula densa* (cylindrické).



Odkazy

Související články

- [Ledviny](#)
- [Nefron](#)

Použitá literatura

- ČIHÁK, Radomír a Miloš GRIM. *Anatomie*. 2. upr. a dopl vydání. Praha : Grada Publishing, 2002. 470 s. sv. 2. ISBN 80-247-0143-X.