

Tyreotoxikóza

Tyreotoxikóza je stav, kdy jsou tkáně vystaveny vysokým hladinám cirkulujících hormonů štítné žlázy. Nejčastější příčinou tyreotoxikózy je hypertyreóza^[1], tedy nadměrná funkce štítné žlázy. V praxi jsou proto tyto dva termíny často zaměňovány.

Etiopatogeneze

Hypertyreóza

- **Gravesova-Basedowova nemoc** - nejčastější příčina hypertyreózy; protilátky proti receptorům pro TSH (TRAK);^[2]
- **Hyperfunkční struma**
- **Hyperfunkční adenom štítné žlázy** - velmi vzácný
- **Adenom hypofýzy** sekretující TSH - velmi vzácný
- Zvýšená sekrece hCG - hCG a TSH totiž patří mezi glykoproteinové hormony a jsou si z části podobné, může tedy dojít při vyšší koncentraci ke zkřížené reaktivitě s TSH receptory, např. těhotenství (nejvíce na konci 1. trimestru), hCG-produkující mola hydatidosa, nádory varlat

Další (nepatří mezi hypertyreózu)

- Tyroiditidy - mohou způsobovat přechodnou tyreotoxikózu v důsledku porušení folikulů štítné žlázy zánětem a uvolněním uskladněných hormonů do krve. Většinou poté dochází k hypotyreóze. Např.: Hashimotova tyroiditida, subakutní granulomatozní tyroiditida, subakutní lymfocytární tyroiditida
- Struma ovarii - teratom ovaria, produkující tyroidální hormony
- Thyreotoxicosis factitia - předávkování hormony štítné žlázy nebo přípravky s jódem (kontrastní látky, amiodaron)

Tyreotoxikóza u novorozence může být způsobena transplacentárním přenosem imunoglobulinů (TSI) od matky s Gravesovou-Basedowovou nemocí.

Klinický obraz

Je dán **hypermetabolickým stavem a aktivací sympatiku**.

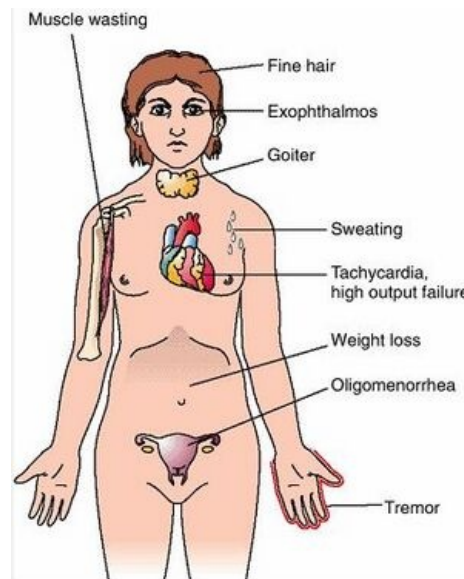
- teplá, překrvená kůže, nadměrné pocení, intolerance tepla
- hubnutí, urychlení růstu
- hypermotilita GIT a průjem
- tachykardie, palpitace, systolická hypertenze, velká tlaková amplituda,
- třes, zvýšená dráždivost
- tyroidní myopatie - slabost proximálního svalstva končetin, až 50% nemocných
- exoftalmus (zírající výraz očí) - způsoben zmnožením pojivové tkáně vlivem autoimunitní stimulace^[3],
- difuzní struma,
- nervozita, motorický neklid, poruchy koncentrace, výkyvy nálad
- Graefeho příznak: při pohledu dolů nesleduje víčko bulbus,
- Stellwagův příznak: snížená frekvence mrkání,
- Moebiův příznak: oslabená konvergence bulbů.^[2]

Diagnostika

- zvýšený T₃ a fT₄ (volná forma tyroxinu, je biologicky aktivní a zodpovídá za tkáňové účinky hormonu),
- snížený TSH,
- protilátky (proti TSH-receptorům (TRAK, TRAb, rTSH-ab), tyreoglobulinu, tyroidální peroxidáze),
- snížená sérová hladina cholesterolu,
- UZ štítnice: stanovení objemu, diagnostika adenomu (+ scintigrafie),
- kostní věk.^[2]

Diferenciální diagnostika

- seps
- maligní hypertermie
- reakce po transfúzi
- adrenální krize



Thyreotoxický syndrom

Léčba

1. **Iniciální** (útočná):
 - tyreostatika (blokují syntézu T₃ a T₄) - **thiamazol** (Thyrozol), **carbimazol** nebo **propylthiouracil**
 - **betablokátory** (hyperkinetická cirkulace)
2. **Definitivní**:
 - dlouhodobá léčba tyreostatiky
 - (sub)totální **tyreoidektomie** (po opakovaných recidivách po vysazení tyreostatik)
 - radioablace štítné žlázy radiojódem (při KI chirurgické léčby, preferovaná v USA)

Po TTE (totální tyreoidektomii) či destrukci žlázy radioaktivním jódem pacient většinou postupně přechází do hypothyreózy s doživotní nutností substituční léčby **levothyroxinem**.

Novorozenecká hypertyreóza


- vzácná život ohrožující porucha,
- etiologie: transplacentární přenos mateřských protilátek proti TSH receptoru (TRAb, rTSH-ab) při známé nebo nerozpoznané tyreotoxikóze matky Graves-Basedowova typu,
- klinický obraz u plodu: intrauterinní růstová retardace, fetální tachykardie, urychlení kostního zrání, struma, exoftalmus,
- klinický obraz u neléčeného novorozence: metabolický rozvrat, srdeční selhání,
- terapie: konzervativní antithyreoidální léčba, postupné vysazení během 2–3 měsíců (mizí mateřské protilátky z cirkulace).^[3]

Odkazy

Související články

- [Tyreotoxická krize](#)
- [Gravesova-Basedowova choroba](#)
- [Hypothyreóza](#)
- [Onemocnění štítné žlázy](#)
- [Vyšetření funkce štítné žlázy](#)
- [Vyšetření u chorob štítné žlázy](#)

Externí odkazy

-  **AKUTNE.CZ** Tyreotoxikóza (<http://www.akutne.cz/index.php?pg=vyukove-materialy--rozhodovaci-algoritmy&tid=282>)
- Hypertyreóza a EKG (TECHMED) (<https://www.techmed.sk/hypertyreoz/>)

Reference

1. HOLUB, V. Tyreotoxikóza. *Postgraduální medicína* [online]. 2003, roč. -, vol. -, s. -, dostupné také z <<https://zdravi.euro.cz/clanek/postgradualni-medicina/tyreotoxikoza-153007>>.
2. MUNTAU, Ania Carolina. *Pediatric*. 4. vydání. Praha : Grada, 2009. s. 77-78. [ISBN 978-80-247-2525-3](#).
3. LEBL, J, J JANDA a P POHUNEK, et al. *Klinická pediatrie*. 1. vydání. Galén, 2012. 698 s. s. 187. [ISBN 978-80-7262-772-1](#).

Použitá literatura

- HAVRÁNEK, Jiří. *Tyreotoxická krize*.
- KUMAR, Vinay. *Robbins basic pathology*. 8. vydání. Philadelphia : Saunders/Elsevier, 2007. [ISBN 978-0-8089-2366-4](#).
- PASTOR, Jan. *Langenbeck's medical web page* [online]. [cit. 2010-05-19]. <<https://langenbeck.webs.com/>>.