

Glomerulopatie projevující se nefrotickým syndromem

Tato skupina onemocnění se projevuje převážně proteinurií nebo nefrotickým syndromem, který zahrnuje proteinurii, generalizované edémy, hyperlipidémií a hypoalbuminémií.

Nemoc minimálních změn

[[upravit vložený článek](https://www.wikiskripta.eu/index.php?title=Nemoc_minim%C3%A1ln%C3%ADch_zm%C4%9Bn&action=edit)] (https://www.wikiskripta.eu/index.php?title=Nemoc_minim%C3%A1ln%C3%ADch_zm%C4%9Bn&action=edit)

Nemoc minimálních změn (MCD, minimal change disease, lipidní nefróza či nefrotický syndrom s minimálními změnami glomerulů) je **nejčastější příčinou nefrotického syndromu u dětí** (cca 75 % případů je ve věku od 2 až 3 let). Ostatní pacienti mohou pocházet z řad mladistvých, výjimečně dospělých (asi 10 %). Onemocnění charakterizuje: **přítomnost albuminů** a tukových kapének v moči a zároveň **těžké změny tubulů bez výraznějších změn v glomerulech**. Tento název vznikl na počátku 20. století, kdy ještě nebyla známa elektronová mikroskopie a tím pádem ani příčina.

Symptomy

Jde o již zmíněnou **selektivní proteinurii** (albuminy) a přítomnost tukových kapének v moči. Jelikož se jedná o variantu nefrotického syndromu, lze pozorovat **otoky renálního typu** (prvním příznakem je otok víček), které jsou nejčastějším prvním příznakem onemocnění. Proteinurie může být velká, i více než 20 g za 24 hod.

Histologický obraz

Vyskytují se adheze mezi kapilárními kličkami, hyalinní zkapénkovatění nebo vakuolizace podocytů. Zato v tubulárním systému nefronu lze prokázat těžké dystrofické změny (hyalinní válce v tubulech, těžká steatóza nebo hyalinní zkapénkovatění v buňkách epitelii proximálního tubulu). Kombinace těchto dvou faktorů (minimální změny glomerulů + těžké dystrofické změny tubulů) nás může velmi pravděpodobně vést k diagnóze nemoci minimálních změn. Definitivní diagnózu však potvrdí až elektronová mikroskopie. Tím úplně nejdůležitějším nálezem je **splynutí pedicel podocytů**, případně vakuolizace a tvorba mikrovil na povrchu podocytů. Tento nález přenáší místo poruchy do kapilární stěny glomerulu (hl. poškození polyanionu, tzn. ztráta negativního náboje glomerulární bazální membrány). Nicméně etiopatogeneze není stále jasná (uvažuje se o imunitních mechanismech).

Léčba a prognóza

Léčba bývá velmi úspěšná. Většina případů **dobře odpovídá na léčbu kortikosteroidy** (hl. syntetický prednison). Za 2 až 3 dny proteinurie poklesne a po několika týdnech vymizí (kortikoid senzitivní nefrotický syndrom). U kortikorezistentních forem užíváme cyklofosamid. Alternativou může být podávání bezpečnějšího cyklosporinu. U idiopatického nefrotického syndromu při MCD lze užít rituximab (účinnost 44–82 %). Nicméně relapsy onemocnění jsou časté (nejvyšší u dospělých).

Membranózní glomerulopatie

[[upravit vložený článek](https://www.wikiskripta.eu/index.php?title=Membran%C3%B3zn%C3%AD_glomerulonefritida&action=edit)] (https://www.wikiskripta.eu/index.php?title=Membran%C3%B3zn%C3%AD_glomerulonefritida&action=edit)

Membranózní glomerulonefritida (MGN; též **membranózní nefropatie**, MN) postihuje především dospělé středního či vyššího věku. Nejčastěji (70–80 % případů) jde o primární idiopatické autoimunitní onemocnění, 20–30 % onemocnění je sekundárních při infekčních, nádorových, systémových autoimunitních onemocněních či po podávání některých léků^[1]. MGN je nejčastější příčinou nefrotického syndromu u dospělých (20–40 %), častější je u mužů.

Mikroskopicky nacházíme difuzní ztlustění glomerulární kapilární stěny způsobené depozicí imunokomplexů do subepitelového prostoru (mezi podocyty a bazální membránu).

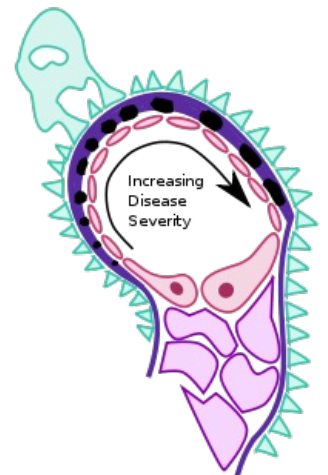
Etiologie

Idiopatická (primární) forma MGN (nejčastější)

Většina onemocnění této skupiny je spojena s tvorbou autoprotilátek proti M-typu receptoru pro fosfolipázu A₂ (PLA₂R). S vysokým rizikem této formy onemocnění jsou spojeny zejména některé polymorfismy genu pro PLA₂R v kombinaci s některými polymorfismy HLA-DQA1^[1].

Sekundární forma MGN (20–30 %)

- infekce (virové hepatitidy B a C),
- tumory (karcinom plic, prostaty, hematologické malignity^[2]),
- systémová autoimunitní onemocnění (SLE),
- léky (penicilamin, preparáty zlata, kaptopril, NSA).

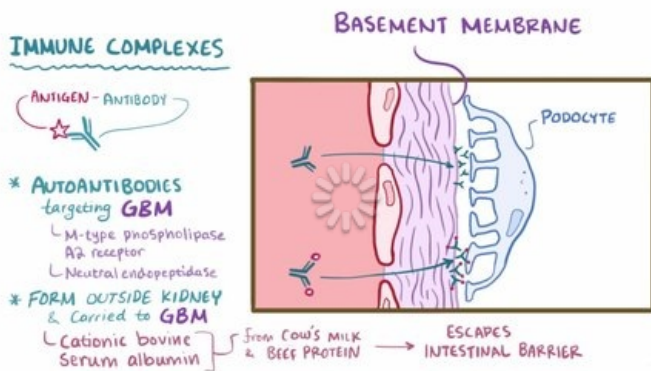


Membranózní GN (schéma)

Klinický obraz

Klinické projevy mohou být nevýrazné.

- náhlý vznik otoků DKK + jejich progresse
- neselektivní proteinurie + erytrocyturie, často se plně vyvíjí **nefrotický syndrom**
- arteriální hypertenze (20–40 %)
- porucha renální funkce (v době dg. u 5–10 %)



Video v angličtině, definice, patogeneze, příznaky, komplikace, léčba.

Terapie

- **Idiopatická MGN:** kortikoidy, cyklofosfamid, chlorambucil, cyklosporin,
- **sekundární MGN:** vysadit vyvolávající léky / léčit primární onemocnění.

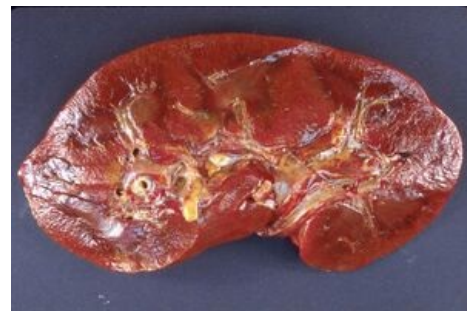Prognóza

- Zásadní význam ovlivnění tvorby imunokomplexů,
- při úspěšné terapii může vymizet nefrotický syndrom,
- řadu let stacionární nebo rozvoj CHSL.

Amyloidóza ledvin

[[upravit vložený článek](https://www.wikiskripta.eu/index.php?title=Amyloid%C3%B3za_ledvin&action=edit)] (https://www.wikiskripta.eu/index.php?title=Amyloid%C3%B3za_ledvin&action=edit)

Amyloidóza ledvin je ukládání hmot bílkovinné povahy (depozit) do mezangia podél glomerulární bazální membrány. Patří mezi sekundární glomerulonefritidy. Nutno zmínit, že amyloidóza je systémové onemocnění – amyloid se ukládá po celém těle. Postižení ledvin amyloidózou se projevuje jako nefrotický syndrom (dominuje především proteinurie), pozvolně progreduje do renální insuficience. K onemocnění patří nespecifické projevy jako únava, slabost, hubnutí.



Amyloidóza ledviny

Primární amyloidóza AL

Vyskytuje se u onemocnění jako MGUS (monoklonální gamapatie nejasného významu), myelom, Waldenströmova makroglobulinemie, CLL, lymfomy. Obvykle se ukládají fragmenty lehkého řetězce (lambda). Méně obvyklá jsou depozita fragmentů těžkého řetězce (kappa), někdy se označuje jako amyloidóza AH (heavy chain). **Další orgánové postižení:** GIT, srdce (významně zhoršuje prognózu), periferní nervy, makroglosie, syndrom karpálního tunelu.

Léčba:

- Konzervativní: **melfalan** v kombinaci s **prednisonem**,
- kauzální léčba: **transplantace kostní dřeně**.

Prognóza neléčené AL amyloidózy je nedobrá (12 měsíců). Kvůli charakteru onemocnění je nutno provést screening orgánového postižení (echo srdce, biopsie ledvin, trepanobiopsie).

Sekundární amyloidóza AA

Tzv. reaktivní amyloidóza, vyskytuje se u chronických zánětlivých onemocnění (revmatoidní artritida, ankylozující spondylitida, bronchiektázie, osteomyelitida, juvenilní artritida). AA amyloidóza postihuje především ledviny a GIT (hepatosplenomegalie, průjem – malabsorpce).

Léčba:

- léčbou základního onemocnění dosáhneme ústupu nefrotického syndromu.

Odkazy

Související články

- Glomerulopatie
- Glomerulonefritidy: Akutní glomerulonefritida • Rychle progredující glomerulonefritida • Chronické glomerulonefritidy
- Nefrotický syndrom
- Amyloidóza
- Ledviny
- Diabetická nefropatie

Použitá literatura

- POVÝŠIL, Ctibor, et al. *Speciální patologie. 2. díl. 3. vydání.* Praha : Karolinum, 2004. ISBN 80-7184-484-5.
- TEPLAN, Vladimír. *Nefrologické minimum pro klinickou praxi.* 1. vydání. Praha : Mladá fronta, 2013. ISBN 978-80-204-2881-3.
- DÍTĚ, P., et al. *Vnitřní lékařství.* 2. vydání. Praha : Galén, 2007. ISBN 978-80-7262-496-6.
- RYŠAVÁ, Romana. *Sekundární glomerulonefritidy* [přednáška k předmětu Nefrologie, obor Všeobecné lékařství, 1.LF Univerzita Karlova v Praze]. Praha. 2011-01-07.
- FLOEGE, Jürgen a Kerstin AMANN. Primary glomerulonephritides. *The Lancet.* 2016, roč. 10032, vol. 387, s. 2036-2048, ISSN 0140-6736. DOI: 10.1016/s0140-6736(16)00272-5 (<http://dx.doi.org/10.1016%2Fs0140-6736%2816%2900272-5>).
- LEEAPHORN, Napat, Pogsathorn KUE-A-PAI a Natanong THAMCHAROEN. Prevalence of Cancer in Membranous Nephropathy: A Systematic Review and Meta-Analysis of Observational Studies. *American Journal of Nephrology.* 2014, roč. 1, vol. 40, s. 29-35, ISSN 1421-9670. DOI: 10.1159/000364782 (<http://dx.doi.org/10.1159%2F000364782>).

Citováno z „https://www.wikiskripta.eu/index.php?title=Glomerulopatie_projevující_se_nefrotickým_syndromem&oldid=388239“