

Arteria ulnaris

Arteria ulnaris sestupuje od rozdělení *a. brachialis* pod *caput commune* ulnare mezi *m. flexor carpi ulnaris* a *m. flexor digitorum superficialis*.

Vydává *a. interossea communis*, která se následně rozdělí na *a. interossea anterior*, *posterior* a *a. committans nervi mediani* (za vývoje hlavní tepna končetiny).^[1] Dále vysílá větve pro *rete carpi palmare a dorsale*, prochází přes *canalis ulnaris* (Guyonův kanál)^[2], vydává ***r. palmaris profundus*** do ***arcus palmaris profundus*** a vytváří ***arcus palmaris superficialis***.

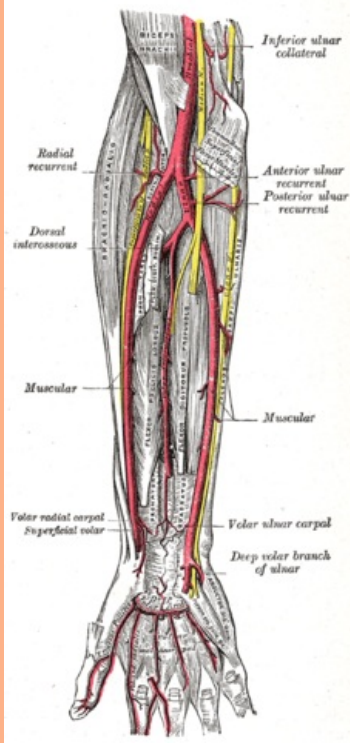
Zásobuje svaly přední a dorsální skupiny, *m. supinator*, dlaň, hřbet ruky a prstů, kůži v mediální polovině předloktí.^[1]

Odkazy

Reference

1. ČIHÁK, Radomír. *Anatomie 3*. 2. vydání. Praha : Grada Publishing, 2004. 692 s. ISBN 978-80-247-1132-4.
2. HOLEK, Martin. *Anatomie končetin pro zimní pitevnu [elektronický zdroj] : (neprodejná skripta pro studenty prvního ročníku 3. LF UK)*. 1. vydání. Praha : Univerzita Karlova, 3. Lékařská fakulta, 2009. ISBN 978-80-254-3223-5.

arteria ulnaris
loketní tepna



Tepny předloktí

TA A12.2.09.041 (<http://ifaa.unifr.ch/Public/EntryPage/TA98%20Tree/Entity%20TA98%20EN/12.2.09.041%20Entity%20TA98%20EN.htm>)

Odstupuje z *a. brachialis*

Větve *a. recurrens ulnaris*, *rete articulare cubiti*, *a. nutricia ulnae*, *a. interossea com.*, *r. carpalis dors.*, *r. carpalis palmaris*, ***r. palmaris prof.***, ***arcus palmaris spf.***, *aa. digitales palmares com.*